Volume 36 — N.ºs 1 a 6
1961 — Janeiro a Dezembro

MAYO CLINIC
LIBRARY
NOV 27 1963
ROCHESTER, MINN.

Anais Brasileiros de DERMATOLOGIA

Orgão oficial
da
Sociedade Brasileira de Dermatologia e Sifilografia

DIRETOR: Antar Padilha Gonçalves

CONSELHO CIENTÍFICO:

F. E. Rabello (Rio de Janeiro)
H. Portugal (Rio de Janeiro)
J. Ramos e Silva (R. de Janeiro)
J. Walter Wilson (Los Angeles)
R. D. Azulay (Rio de Janeiro)
Sebastião A. P. Sampaio (S. P.)

Rio de Janeiro — Estado da Guanabara
BRASIL

DERMO-CORTISON

pomada para uso local

! Nova combinação com maiores possibilidades

Hidrocortisona

corticosteroide altamente recomendado em uso tópico nas variadas lesões cutâneas. Superioridade sobre os análogos por não ter se registrado até o presente reações significativas, quer locais, quer gerais.

Neomicina

o antibiótico mais indicado para usó tópico, de amplo espetro antibacteriano e conceito firmado.

Pantotenilol

alcool correspondente ao ácido pantotênico, vitamina do complexo B, substância indispensavel formação e funcionamento normal dos tecidos.

DERMO-CORTISON		*DERMO-CORTISON - concentrado*	
Acetato de hidrocortisona	1 %	Acetato de hidrocortisona	2,5 %
Sulfato de Neomicina . . .	0,25 %	Sulfato de Neomicina . . .	0,5 %
Pantotenilol	0,75 %	Pantotenilol	2 %

Excipiente hidrofilico

ANTI-INFLAMATÓRIO
ANTI-INFECCIOSO
ANTI-PRURIGINOSO
REGENERADOR E RECUPERADOR DO EPITÉLIO

LABORATÓRIOS QUIMIOFARMA LTDA.

AV. BRIGADEIRO LUIZ ANTONIO, 1358 - S. PAULO - BRASIL

ANAIS BRASILEIROS DE DERMATOLOGIA

(publicação bimestral)

Órgão oficial da Sociedade Brasileira de Dermatologia e Sifilografia

DIRETOR:

Antar Padilha Gonçalves

CONSELHO CIENTÍFICO:

F. E. Rabello (Rio de Janeiro)
H. Portugal (Rio de Janeiro)
J. Ramos e Silva (R. de Janeiro)
J. Walter Wilson (Los Angeles)
R. D. Arsulay (Rio de Janeiro)
Sebastião A. P. Sampaio (S.P.)

REDATORES:

Enio C. Campos (R. G. do Sul)
Jarbas A. Pôrto (Guanabara)
Humberto Cerruti (São Paulo)
Newton Guimarães (Bahia)
Oswaldo G. Costa (M. Gerais)
Ruy Noronha Miranda (Paraná)
Sylvio Fraga (Guanabara)
Tancredo A. Furtado (M. Gerais)
Walter M. Cautídio (Ceará)

* * *

EXPEDIENTE:

Redação e Administração:

Rua México, n.º 148 - 9.º — Telefone: 22-7865

Administrador Geral:

Edegard Gomes

Caixa Postal 389 — Telefones: 32-1347 e 42-4290

Rio de Janeiro

* * *

ASSINATURA:

Brasil — Ano	Cr$	600,00
Número avulso	Cr$	100,00
Exterior — Assinatura anual ..	U.S.$	6,00

cicatrização rápida e resistente da ferida operatória

REDOXON 'ROCHE'

EFERVESCENTE

1 g de vitamina C pura

ROCHE

PRODUTOS ROCHE, Químicos e Farmacêuticos S. A.
Rua Morais e Silva, 30 - Rio de Janeiro

Os ANAIS BRASILEIROS DE DERMATOLOGIA, de propriedade e órgão oficial da Sociedade Brasileira de Dermatologia e Sifilografia, são editados bimestralmente, constituindo, os seis números anuais, um volume.

Consta da matéria de sua publicação o Boletim da Sociedade Brasileira de Dermatologia e Sifilografia, contendo o resumo das reuniões realizadas no Rio de Janeiro e nas seções estaduais, da Sociedade.

Sua assinatura anual importa em Cr$ 600,00 para o Brasil, e 6 dólares (U.S.) para o exterior.

* * *

Tôda a correspondência concernente a publicações ou assinaturas, pagamentos, etc., deverá ser endereçada ao administrador geral, Sr. EDEGARD GOMES, por intermédio da caixa postal 389, Rio de Janeiro (telefone: 32-1347).

Os trabalhos entregues para publicação passam à propriedade única dos ANAIS BRASILEIROS DE DERMATOLOGIA, que se reservam o direito de julgá-los, aceitando-os ou não, e de sugerir modificações aos seus autores. Os que não forem aceitos serão devolvidos, voltando, conseqüentemente, à propriedade plena dos seus autores. Êsses trabalhos deverão ser dactilografados, em espaço duplo, trazendo no fim a assinatura e o enderêço dos autores. As indicações bibliográficas serão anotadas no texto com um número correspondente ao da lista bibliográfica, que virá numerada por ordem de citação e em fôlha à parte, no final do trabalho. Nas indicações bibliográficas deverão ser adotadas as normas do "Quarterly Cummulative Index Medicus", isto é: sobrenome do autor, inicial do nome do autor, título do artigo, nome abreviado de periódico, volume do mesmo, página, mês (ou dia e mês se o periódico for semanal) e ano. A citação de livros será feita na seguinte ordem: autor, título, edição, local da publicação, editor, ano, volume e página. Os trabalhos deverão conter, sempre, um resume da matéria.

As ilustrações que acompanham os artigos não acarretarão ônus para os autores.

É vedada a reprodução, sem o devido consentimento dos ANAIS BRASILEIROS DE DERMATOLOGIA, da matéria nos mesmos publicada.

Os ANAIS BRASILEIROS DE DERMATOGIA não serão responsáveis nem solidários com os conceitos ou opiniões emitidos na matéria referida.

A abreviatura bibliográfica adotada para os ANAIS BRASILEIROS DE DERMATOLOGIA é: An. brasil. dermat.

FISIOZIM

(Cloridrato de alfa - (2 dietilamino-etilamino - fenilacetato de isoamila).

Novo antiespasmódico anticolinérgico e miotrópico, destituído de efeitos secundários.

ESPASMOS VISCERAIS – ESPASMOS VASCULARES

FISIOZIM – Injetável – 0,020 g em 1 cm3
Caixa com 2 ampolas – 1 a 2 ampolas, ao dia, via muscular ou venosa.

FISIOZIM – drágea com 0,025 g
Estôjo com 10 drágeas
1 drágea até 3 vêzes ao dia.

FISIOZIM - Gotas – Frasco com 10 cm3
1 cm3 (20 gotas) = 0,050 g
Adultos: 10 a 20 gotas até 3 vêzes ao dia.
Crianças: 3 a 5 gotas até 3 vêzes ao dia.

INSTITUTO PINHEIROS,
PRODUTOS TERAPÊUTICOS, S. A. - SÃO PAULO - BRASIL

ANAIS BRASILEIROS DE DERMATOLOGIA

Volune 36 — N.ºs 1 a 6

Janeiro a Dezembro de 1961

SUMÁRIO

ARTIGOS ORIGINAIS

JARBAS A. PÔRTO — Sinal de Nikolsky 7

TANCREDO A. FURTADO — Histopatologia do tumor pré-maligno fibroepitelial da pele 9

C. AMARAL COSTA e LEOLOLDO A. COSTA — Localização interessante de tinha negra 15

A. ROTBERG e CYRO A. PEREIRA — Nota sôbre o tratamento das tinhas do couro cabeludo pela griseofulvina 19

A. ROTBERG, A. F. DEFINA e CYRO A. PEREIRA — Micoses superficiais em S. Paulo 29

BOLETIM DA SOC. BRASIL. DE DERMAT. E SIF. (Incluindo: Análises, Bibliografia Dermatológica Brasileira e Notícias .. 35

ANAIS BRASILEIROS DE DERMATOLOGIA

Caixa Postal 389 — Rio de Janeiro

Desejo assinar os ANAIS BRASILEIROS DE DERMATOLOGIA

e para isso envio em .....
(Vale postal, carta registrada ou cheque)

a importância de Cr$ 600,00 (seiscentos cruzeiros)

Dr. .....

Rua .....

Cidade .....

Estado .....

LABORTERAPICA-BRISTOL S.A. Ind. Quím. e Farm. - R. Carlos Gomes, 924 (Sto. Amaro) S. Paulo

Bisnaga contendo 5 gramas.

Cada grama contém:

Cabimicina	100.000 u. i.
Kanamicina básica (sob forma de sulfato)	5 mg
Hidrocortisona	10 mg

CABIMICINA

Antibiótico de excepcional ação antimicótica.

KANAMICINA

Ampla atividade, eficaz mesmo contra bactérias resistentes a outros antibióticos.

HIDROCORTISONA

Combate as manifestações alérgicas e inflamatórias das afecções cutâneas.

Cabisina

INDICAÇÕES:

- Micoses cutâneas
- Feridas infetadas
- Piodermites
- Sicose da Barba
- Acne Pustular
- Dermatoses alérgicas

ANAIS BRASILEIROS DE DERMATOLOGIA

(Publicação Bimestral)

Órgão oficial da Sociedade Brasileira de dermatologia e sifilografia

Caixa postal 389 — Rio de Janeiro

VOL. 36 JANEIRO A DEZEMBRO 1961

Sinal de Nikolsky

Incidência clínica e variedades histológicas

JARBAS A. PÔRTO (*)

Segundo Marshall (1), coube a Stokowenko a descoberta da demonstração clínica do processo de acantólise descrito por Auspitz (2). Apesar da primeira descrição dêste fenômeno ter sido feita por Stokowenko e Nikolsky (3), em 1894, o epônimo por que é conhecido é o de sinal de Nikolsky (SN), ou fenômeno de Nikolsky (4), possìvelmente pela publicação isolada feita por êste autor, alguns anos mais tarde (3). Êstes dermatologistas russos documentaram o SN em casos de pênfigo foliáceo, e acreditaram que fôsse característico desta doença.

Goodman (5), louvando-se em tradução de texto de Nikolsky, afirma que êste último explicava o SN por diminuição da coesão entre as camadas celulares da epiderme, especialmente entre as camadas córnea e granulosa. Do mesmo autor é a informação de que Nikolsky usara dois métodos para a pesquisa daquele sinal: a) descolamento da camada córnea da pele em tôrno da bôlha, por levantamento e tra-

(*) Dermatologista do Hospital dos Servidores do Estado; livre-docente da Fac. Nac. de Med. da Univ. do Brasil; professor de Dermatologia do Inst. de Aperf. Méd. da Pont. Univ. Catol. do Rio de Janeiro.

(Entregue para publicação em março de 1961).

ção dos retalhos das paredes das bôlhas rompidas: b) por pressão e deslocamento simultâneos, ou fricção leve sôbre pele, aparentemente normal, entre as bôlhas. O sinal de Nikolsky, portanto, podia ser considerado como a demonstração clínica da existência do processo acantolítico do pênfigo foliáceo. Observações posteriores, todavia, não só conduziram à modificação da técnica de sua produção, como também o evidenciaram em outras dermatoses bolhosas ou eventualmente bolhosas.

Das técnicas propostas para a pesquisa do SN e entre as mais freqüentemente usadas, podemos citar as seguintes: a) pressão a torção da polpa do polegar, do pesquisador ou do paciente, sôbre pele normal; b) pressão da polpa digital sôbre um dos polos de bôlha íntegra, o que determina progressão desta no sentido de aplicação da fôrça (manobra de Zumbusch); c) remoção de esparadrapo aplicado sôbre área de pele normal, o que determina descolamento parcial da epiderme que pode estender-se além da zona de aplicação do esparadrapo; d) leve golpeamento da pele com a extremidade romba de qualquer instrumento, o que determina descolamento da epiderme. Observa-se o SN espontâneo em lesões mais ou menos volumosas, e que, por ação da gravidade, progridem, no sentido em que se exerce esta fôrça, em virtude do pêso do conteúdo líquido que age como se fôsse pressionado de cima para baixo. Da mesma maneira, as áreas sujeitas à pressão do vestuário ou do próprio pêso do corpo estão propensas a apresentarem descolamentos epidérmicos não precedidos de bôlhas, como acontece na região dorsal. Igualmente, pode considerar-se como sinal de Nikolsky o aparecimento de áreas de epiderme descoladas em conseqüência de traumatismo.

A especificidade do SN deixou de existir quando foi constatado nas demais formas clínicas do pênfigo (vulgar, vegetante e eritematóide). A interpretação acantolítica tornou-se insubsistente quando foi encontrado em dermatoses em que o fenômeno de acantólise não é o substratum da formação da bôlha, conquanto ainda pudesse subsistir no caso da doença de Hailey, em que também é observado (6, 7).

Como outros autores, temos comprovado o sinal de Nikolsky em várias entidades dermatológicas. Podemos enumerar as seguintes: epidermólise bolhosa (3), dermatite herpetiforme (3), líquen plano bolhoso (8, 9), farmacodermias bolhosas (6), bulose aguda grave febril (pênfigo agudo febril grave) (10), eritema multiforme bolhoso, "Toxic epidermal necrolysis" (11), lúpus eritematoso fixo bolhoso, líquen escleroso e atrófico (lesão bolhosa), queimadura de 2.º grau (4) e gangrena senil (4), impetigo bolhoso (doença de Ritter) (12), prurigo-estrófulo e penfigóide. Brennan (13) observou-

o em crianças normais. Na realidade, o sinal de Nikolsky não é encontrado com regularidade nestas dermatoses. Em algumas delas é esporádico e restrito à progressão forçada das bôlhas já existentes, não se conseguindo demonstrar o descolamento epidérmico em áreas de pele normal.

O pênfigo foliáceo é a doença em que aparece com mais regularidade, seguindo-se as demais variedades clínicas desta dermatose, e as outras dermatoses mencionadas.

Em conseqüência dêstes fatos, o SN perdeu o caráter patognomônico que lhe foi atribuído, bem como tornou-se evidente que não depende da existência de acantólise, em todos os casos em que é observado, impondo-se conceituação condizente com os dados observados. Duperrat (10) considera duas variedades do SN: verdadeira quando há descolamento intra-epidérmico, e falsa quando se descola tôda a epiderme. Assinala que só se as pode diferençar pelo exame histopatológico.

Sumàriamente, como já acentuara Rabello (14), podemos admitir que dois mecanismos essenciais têm sido observados: a) acantólise, restrita às células epidérmicas; b) acúmulo exagerado de líquido no corpo papilar, capaz de determinar alteração da coesão da junção epidermo-dérmica e causar descolamento em bloco da epiderme. No primeiro caso o fenômeno é generalizado a tôda ou quase tôda a pele, enquanto no segundo é, de modo geral, restrito a áreas de pele que já apresentam alterações clínicas, as dermatoses com

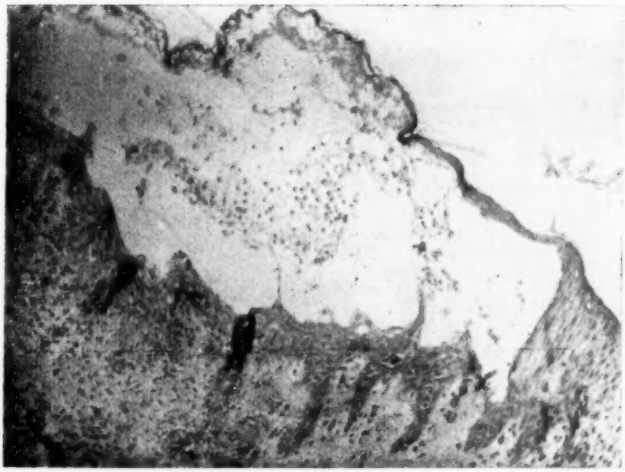

Fig. 1 — Variedade subcórnea do S. N. produzido por digito-pressão em bôlha preexistente, em caso de pênfigo foliáceo.

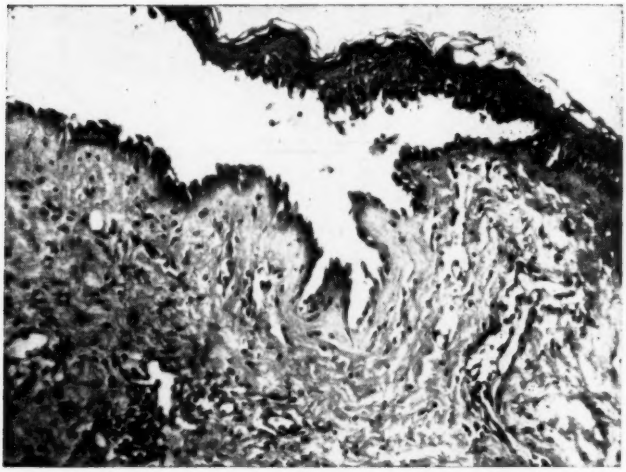

Fig. 2 — Variedade supra-basal do S. N. produzido por digito-pressão em bôlha preexistente, em caso de pênfigo vulgar.

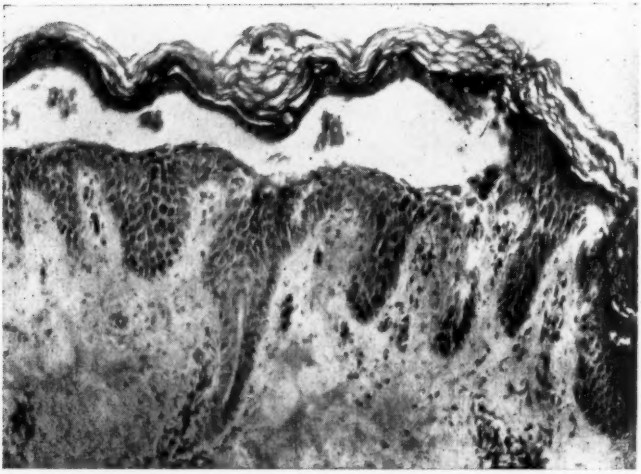

Fig. 3 — Variedade do S. N. em caso de pênfigo foliáceo em que a acantólise se processou nas camadas superiores do corpo mucoso de Malpighi.

Fig. 4 — Variedade sub-epidérmica do S. N., em caso de líquen plano bolhoso. Note-se infiltrado celular em faixa no corpo papilar.

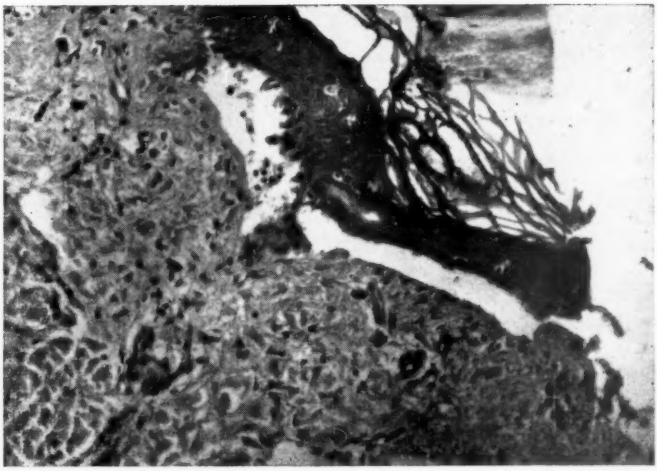

Fig. 5 — Variedade sub-epidérmica do S. N., em área de pele sã do mesmo caso da fig. 3. Note-se ausência de infiltrado celular.

bôlhas sub-epidérmicas. Quando o fenômeno se produz às custas das alterações celulares da epiderme, a representação histológica é do tipo subcórneo: pênfigo foliáceo, pênfigo eritematóide (fig. 1) ou suprabasal (pênfigo vulgar, pênfigo vegetante, doença de Hailey — fig. 2). Às vêzes a acantólise se processa nas camadas superiores do corpo mucoso de Malpighi (fig. 3).

Ao contrário, quando o fenômeno depende da pressão de coleção líquida localizada no corpo papilar, a representação histológica é do tipo sub-epidérmico, como se observa em relação às dermatoses anteriormente citadas, com exceção do impetigo bolhoso (figs. 4 e 5).

Em conseqüência, temos de admitir 3 variedades histológicas do SN: subcórneo, supra-basal e sub-epidérmico.

SUMMARY

The author makes a brief review of the clinical incidence of the Nikolsky's sign and the several different procedures to promote its appearance. He points out the following dermatoses which may characteristically or eventually present it: Pemphigus' group, Hailey and Hailey disease, Bullous pemphigoid, Erythema multiforme, Drug eruption, Epidermolysis bullosa, Bullous Lichen planus, Bullous Lupus erythematosus-discoid variety, Lichen sclerosus et atrophicus-bullous lesions, Butcher's pemphigus, Bullous impetigo and Lichen urticatus (bullous lesions). Histologically 3 different representations of the phenomenon may be observed: a) subcorneal or supra basal detachement of the epidermis as a consequence of acantholysis, b) detachement of the epidermis due to subepidermally located pressure bulla. No histologic data were available for the interpretation of the phenomenon in Impetigo.

In the diseases in which acantholysis prevails the phenomenon, as a rule, occurs both in the diseased as well as in the apparently normal skin, except for Hailey and Hailey's disease.

In the diseases in which pressure bullae occurs the phenomenon is usually limited to the already existent lesions, although exceptions are observed with frequency, especially in cases of severe widespread eruptions.

CITAÇÕES

1 — MARSHALL, J.: Disease of the skin. Ed. E. and Livinstone Ltd., London, 1960.

2 — AUSPITZ, H.: System der Hautkrankheiten, Viena, Braumueller, 1881, vol. 4, (citado por Brennan — 13).

3 — HUDELO, L.: Nouvelle Practique Dermatologique, t. 4. Ed. Masson et Cie., 1936.

4 — RABELLO, F. E., PORTUGAL, H., e AZULAY, R. D.: As buloses do grupo do pênfigo, suas correlações clínicas, funcionais e histológicas. An. brasil. de dermat. e sif., 24: 1 (mar.), 1949.

5 — GOODMAN, H.: Nikolsky sign. Arch. Dermat. & Syph., 68: 334, 1953.

6 — PILLSBURY, D. M., SHELLEY, W. B., e KLIGMAN, A. M.: Dermatology. Ed. W. B. Saunders Co., Philadelphia, 1956.

7 — LOEWENTHAL, L. J. A.: Familial Benign Chronic Pemphigus. The role of Pyogenic Bacteria. AMA Arch. Dermat., 80: 318, 1959.
8 — RUETE, A. L.: Dermat. Zeitschr., 53: 1522, 1928.
9 — PORTO, J. A.: Líquen plano bolhoso com sinal de Nikolsky positivo (nota clínica apresentada na sessão de 25-3-59, da Soc. Brasil. de Dermat. e Sif.).
10 — DUPERRAT, B.: Precis de Dermatologie. Masson et Cie. Editeurs, Paris, 1959.
11 — POTTER, B., AVERBACH, R., e LORINCZ, A. L.: Toxic Epidermal Necrolysis, A.M.A. Arch. Dermat., 82: 903, 1960.
12 — PERLMAN, H. H.: Pediatric Dermatology. Edit. The Year Book Publishers Inc., 1960.
13 — BRENNAN, J. G.: Contributions to the Study of Pemphigus. Arch. Dermat. & Syph., 68.481, 1953.
14 — RABELLO, F. E., PORTUGAL, H., e AZULAY, R. D.: Observations cliniques et recherches histologiques et biologiques dans les bulloses du groupe du Pemphigus. VII Congresso dos Dermatologistas de língua francêsa. Bruxelas, 1949, pág. 50.

Endereço do autor: Rua Gal. Urquiza, 124 (Rio de Janeiro, Est. da Guanabara).

MAIS UMA ETAPA NA ANTIBIÒTICOTERAPIA:

STREPTOBENZYL

com diluente pantotênico*

uma associação diferente de penicilina e estreptomicina

6 VANTAGENS

- ação rápida
- níveis altos e prolongados
- espectro amplo
- não contém sódio
- não contém o alérgeno procaína
- atoxicidade

2 APRESENTAÇÕES

STREPTOBENZYL NORMAL (1/2 g)

Penicilina G-benzatina	300.000 U
Penicilina G-potássica	100.000 U
Sulfato de diidrostreptomicina	0,250 g
Sulfato de estreptomicina	0,250 g

STREPTOBENZYL PEDIÁTRICO (1/4 g)

Penicilina G-benzatina	300.000 U
Penicilina G-potássica	100.000 U
Sulfato de diidrostreptomicina	0,125 g
Sulfato de estreptomicina	0,125 g

DILUENTE PANTOTÊNICO*

reforça ainda mais a atoxicidade já por si baixa da associação diidro + estreptomicina

* Keller, Krüpe e Mückter, 3.º Simpósio Anual de Antibióticos, Washington, novembro de 1955.

Indústrias Farmacêuticas

Fontoura-Wyeth S.A.

Pioneira do progresso em antibióticos no Brasil

Nos Estados Unidos: WYETH LABORATORIES - PHILADELPHIA

No Brasil: INDÚSTRIAS FARMACÊUTICAS FONTOURA-WYETH - S. PAULO

Histopatologia do tumor pré-maligno fibroepitelial da pele (Pinkus)

TANCREDO A. FURTADO (*)

Pinkus (1) descreveu quatro casos de tumores fibroepiteliais da pele, que clìnicamente se assemelham a fibromas ou papilomas, e, histològicamente, combinam aspectos de fibroadenoma intracanalicular da mama, do tipo reticulado da ceratose seborréica e do epitelioma baso-celular superficial, com proliferação do estroma conectivo. Segundo aquêle autor, casos semelhantes haviam sido relatados anteriormente por Waelsch (2), Sibley (3), Muende (4) e por Danlos et al. (5).

Degos e Hewitt (6) descreveram dois casos: no primeiro, os tumores se iniciaram na infância, e o segundo deu lugar a um epitelioma baso-celular.

Jaeger e Delacrétaz (7) relataram dois casos que mostravam a estrutura do tumor de Pinkus lado a lado com um epitelioma baso-celular.

Dupont et al. (8) descreveram dois casos: o primeiro evoluindo para um basalioma banal e o segundo com tendência para a formação de folículos pilosos.

Grinspan e Abulafia (9) relataram um caso associado a epiteliomas baso-celulares pagetóides e a ceratose seborréica.

Outros casos foram observados e comunicados em reuniões dermatológicas por Venkei e Sugar (10), Horstein (11) e Gracianski et al. (12)

O objetivo dêste trabalho é descrever os aspectos microscópicos de quatro tumores, que se assemelham às observações originais de Pinkus. Êstes casos foram identificados pelo autor ao fazer uma revisão histológica de cêrca de 800 epiteliomas cutâneos fichados no Departamento de Dermatologia da Universidade de Illinois.

(*) Docente-livre e Chefe da Secção de Histopatologia e Micologia da Faculdade de Medicina da Universidade de Minas Gerais (Catedrático: Prof. Olinto Orsini).

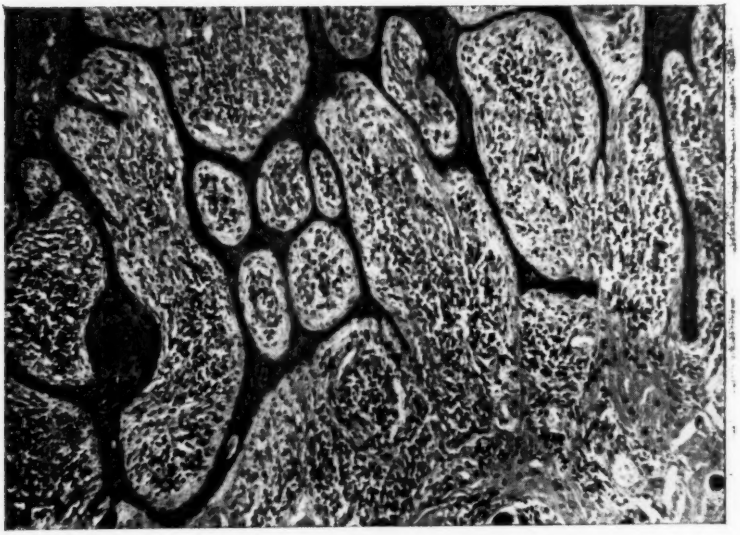

Fig. 1 — Hiperplasia epitelial de aspecto reticulado (X 63).

HISTOPATOLOGIA

Três casos apresentavam alterações histológicas do mesmo tipo. Da epiderme superficial origina-se uma proliferação epitelial em cordões, que se anastomosam, assumindo um aspecto reticular. Os cordões são finos, como que comprimidos pela formação excessiva de tecido fibroso. As células que o constituem são células epiteliais do tipo basal (fig. 1). O estroma é constituído de tecido fibroso neo-formado e vascularizado, que se estende ao nível e abaixo do derma papilar e subpapilar, distinguindo-se do derma reticular. Êle guarda relações íntimas com os septos epiteliais, formando um conjunto, que se projeta para cima, elevando a epiderme superficial (fig. 2). O estroma pode se constituir de tecido fibroso denso, maturo, ou se apresentar finamente fibrilar ou, ainda, ser frouxo e de aspecto mixomatóide. No quarto caso observam-se pequenas proliferações em botões ou brotos de células intensamente basófilas, originando-se dos septos (figs. 3 e 4). Estas áreas sugerem fortemente origem multicêntrica de um epitelioma baso-celular a partir do epitélio mais diferenciado do fibro-epitelioma benigno. Em outro corte do mesmo tumor observa-se o arranjo descrito anteriormente, mas com a disposição em palissada na periferia e a configuração típica de um epitelioma baso-celular (fig. 5).

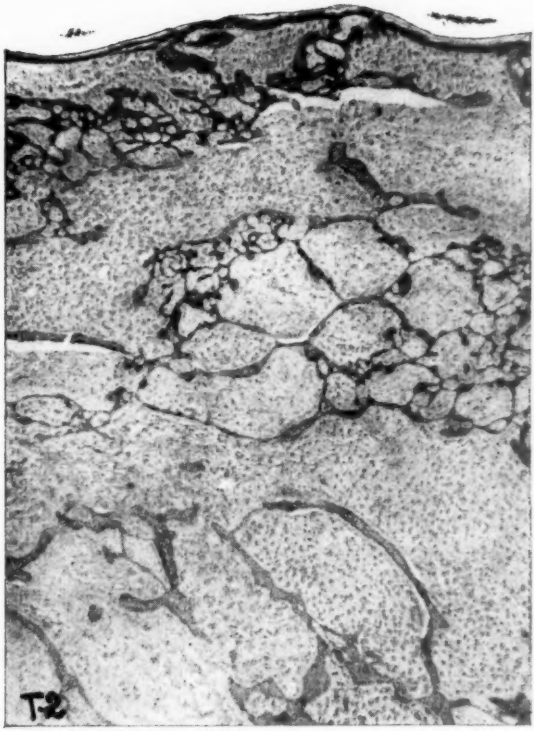

Fig. 2 — Proliferação epitelial em finos cordões anastomosados, comprimidos pelo tecido fibroso do derma (X 18,5).

COMENTÁRIOS

O caráter distintivo do tumor fibroepitelial pré-maligno de Pinkus reside no arranjo peculiar dos finos septos, formados pela hiperplasia epitelial, e em relação íntima com um conectivo exuberante, lembrando a estrutura do fibroadenoma intra-canalicular da mama. O aspecto reticular sugere ainda a ceratose seborréica, não se observando, entretanto, os recessos e os cistos córneos característicos desta última. Conforme demonstrou Pinkus (1), e se vê em nosso material, o epitelioma baso-celular pode desenvolver-se desta lesão, através de uma origem multicêntrica. Dentre os quatro doentes da descrição original, um apresentava também ceratose seborréica e outro lesões múltiplas de ceratose

Fig. 3 — Pequenos brotos se originam dos cordões epiteliais (X 63).

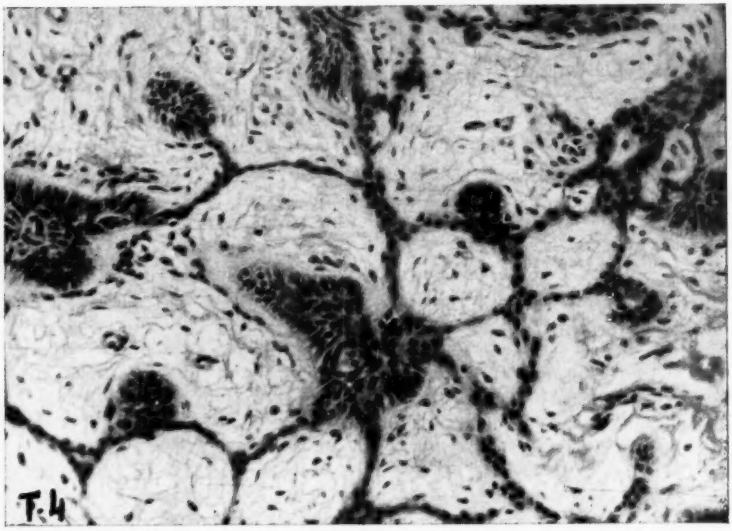

Fig. 4 — As células dos brotos epiteliais são do tipo basal (X 160).

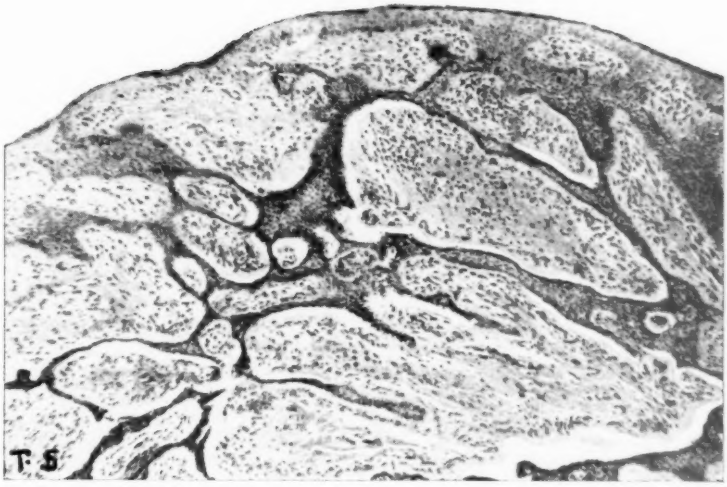

Fig. 5 — Epitelioma baso celular originando-se do tumor (X 63).

seborréica e epiteliomas baso-celulares múltiplos associadas ao tumor fibro-epitelial.

Estas observações vêm mostrar a possibilidade de um basalioma originar-se de novo do epitélio de um tumor benigno da pele, sem nenhuma relação próxima com as estruturas dos anexos pré-formados, sejam adultas ou embrionárias. Assim, ao invés de recorrer às idéias de histogênese a partir dos anexos, defendida, entre outros, por Foot (13) e Lever (14), seria mais fácil admitir, na opinião de Pinkus (15, 16), uma origem das células adultas pluripotenciais.

SUMÁRIO

O autor faz uma descrição microscópica de quatro casos do tumor fibroepitelial pré-maligno de Pinkus. As características histológicas principais consistem em uma proliferação epitelial do tipo observado na ceratose seborréica e no epitelioma baso-celular superficial, com formação excessiva de estroma fibroso. Um dos casos sugere a origem do epitelioma baso-celular a partir dêste tumor benigno.

SUMMARY

A microscopic description of four cases of premalignant fibroepithelial tumors of skin, as originally described by Pinkus, is presented. The main histological characteristics consist of an epithelial proliferation of the type observed in seborrheic keratosis and in superficial basal-cell epithelioma, with excess formation of fibrous

tissue. One case suggests the origin of basal-cell epithelioma from this benign tumor.

Nota: O autor agradece ao Dr. Frederick J. Szymanski, chefe da Secção de Histopatologia do Departamento de Dermatologia da Universidade de Illinois (Chefe: Dr. Adolph Rostenberg, Jr.), as facilidades que lhe foram proporcionadas durante o seu estágio naquela instituição, como "Researcher" em histopatologia.

CITAÇÕES

1 — PINKUS, H. Premalignant fibroepithelial tumor of skin, Arch. Dermat. & Syph. *67*: 598, 1953.
2 — WAELSCH, L.: Über die Verruca senilis und die aus ihr entstehenden Epitheliome, Arch. Dermat. u. Syph. *76*: 31, 1905.
3 — SIBLEY, K.: Seborrheic Verrucae and multiple basal-celled epitheliomata, Proc. Roy. Soc. Med. *25*: 670, 1932.
4 — MUENDE, I. K.: Seborrheic verrucae and multiple basal-celled epitheliomata (Further histological report and comment), Proc. Roy. Soc. Med. *25*: 926, 1932.
5 — DANLOS, H. A., FLANDIN, M. J. e DARIER, J.: Epithéliomatose baso-cellulaire adénoide généralisée de la peau avec transformation maligne par endroits, Bull. Soc. Franç., dermat. et Syph., *20*: 379, 1909.
6 — DEGOS, R. et HEWITT, J. Tumeurs fibro-épithéliales prémalignes de Pinkus et épithélioma baso-cellulaire, Anna. de Dermat. et syph. *82*: 124, 1955.
7 — JAEGER, H. et DELACRÉTAZ, J.: Tumeurs fibro-epithéliales prémalignes de Pinkus. Relation de deus nouveaux cas. Dermatologica *112*: 364, 1956.
8 — DUPONT, A., BROSENS, H. et VANDAELE, R.: Tumeurs fibro-épithéliales de Pinkus, Arch. Belges Dermat. et Syph. *13*: 221, 1957.
9 — GRINSPAN, D. y ABULAFIA, J.: Tumor fibroepitelial premaligno de Pinkus, Arch. Argent. Dermat. *9*: 323, 1959.
10 — VENKEI, T. und SUGAR, J. Das Fibroepithelioma premalignum Pinkus und auf der Basis von Fibroepithelioma sich entwickelnde Fälle von Carcinoma planocellulare, Dermat. Woch. *134*: 1136, 1956.
11 — HORNSTEIN, O.: Über die Pinkusche Varietät der Basaliome, Der Hautartz, *8*: 406, 1957.
12 — GRACIANSKY, P., GRUPPER, C. et GALIAN, D.: Tumeur fibro-épithéliale de Pinkus à siège abdominale, Bull. Soc. Franç. Dermat. et Syph. *68*: 65, 1961.
13 — FOOT, N. C.: Adnexal carcinoma of the skin, Am. J. Path. *23*: 1, 1947.
14 — LEVER, W. F.: Pathogenesis of benign tumors of the cutaneous appendages and of basal cell epithelioma: I — Benign tumors of the cutaneous appendages, Arch. Dermat. & Syph. 57: 679, 1948; II — Basal-cell epithelioma, ibid. *57*: 709, 1948.
15 — PINKUS, H.: Clinical, histological, and differential considerations on premalignant and malignant lesions of the skin. Em: The Human Integument, S. Rothman Editor, Am. Ass. Advancement of Science, n.º 54, Washington, D. C., 1959, pg. 193-212.
16 — PINKUS, H.: Skin cancer and basic research in dermatology, J. Invest. Dermat. *33*: 171-175, 1959.

Endereço do autor: Rua Tupinambás, 360 (Belo Horizonte, Est. de Minas Gerais).

Localização interessante de tinha negra

C. AMARAL COSTA (*)
LEOPOLDO A. COSTA (**)

A tinha negra é uma dermatomicose de aspecto cromogênico, caracterizada por manchas de contôrno irregular, negras ou pardas, localizadas preferentemente nas mãos, na parte superior do tórax e no pescoço.

Tem uma distribuição geográfica ampla, tendo sido assinalada na China, Java, Índia, Bornéo, Timor, Birmânia e Sumatra. Nas Américas foi constatada nos Estados Unidos, Pôrto Rico, Panamá, Cuba e Brasil.

No Brasil, foi encontrada, pela primeira vez, em 1891, na Bahia, por Cerqueira (citado por Pinto — 1), e, posteriormente, no Rio de Janeiro (Horta —2, Ramos e Silva —3), Belo Horizonte e Pará (Amaral Costa e Costa —4).

O que chama atenção dos casos observados no Brasil é a localização, quase que exclusivamente nas mãos.

O caso que vamos relatar é de localização raríssima (região plantar do pé direito), que parece ser o primeiro registrado, na literatura, nessa região do corpo.

APRESENTAÇÃO DO CASO

(Observação realizada em 6-5-1960):

P. R. M., paraense, branco, escolar, de 9 anos de idade, residente em Belem do Pará. Refere o paciente que, há cêrca de 8 meses, notou o aparecimento de pequena mancha parda localizada no côncavo do pé direito. Como não incomodasse, pouca importância deu ao fato. Alguns meses depois observou que a mancha tinha aumentado de tamanho, tomando um contôrno ovalar, ao mesmo tempo que na periferia surgiram pequenos pontos negros formando uma verdadeira coroa.

O paciente apresenta, na planta do pé direito (vide foto), uma mancha parda no centro, de contôrno mais ou menos ovalar, com

---

(*) Da Cátedra de Parasitologia da Faculdade de Medicina da Universidade do Pará em Convênio com o Serviço Especial de Saúde Pública (SESP).

(**) Do Serviço Nacional de Lepra (Ministério da Saúde).

cêrca de 3 cm no seu maior diâmetro, apresentando, nos bordos, pontos escuros dispostos em coroa. A superfície da mancha é lisa e plana. Não apresenta prurido e nem reação inflamatória.

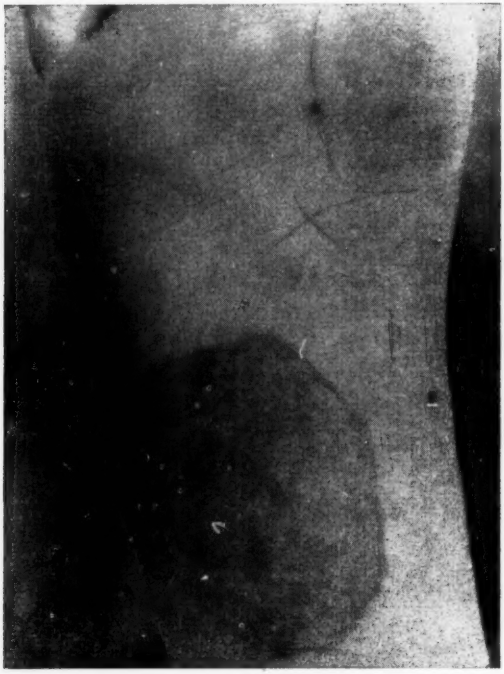

Placa de tinha negra na planta direita.

DIAGNÓSTICO DERMATOLÓGICO: tinha negra.

DIAGNÓSTICO DE LABORATÓRIO:

1 — *Exame direto*: material obtido por raspagem superficial da lesão e tratado com uma solução de hidróxido de sódio a 40% foi examinado ao microscópio, entre lâmina e laminula. Observamos a presença de fragmentos micelianos de côr negra com discretas ramificações e raros elementos arredondados lembrando clamidosporos.

2 — *Cultura*: fragmentos da pele lesada foram plantados em tubos com ágar-Sabouraud e mantidos à temperatura ambiente. Pelo exame macroscópico das colônias, após dez dias, elas mediam de 1-2 cm de diâmetro, sendo o centro negro, saliente e pregueado; bordo verde-oliva, de contôrno irregular liso e ligeiramente filamentoso. Colônias sêcas, possuindo consistência dura e fortemente aderidas ao meio da cultura. Ausência de pigmento solúvel.

O exame microscópico revelou micélio septado, de côr variando entre marron e negro. Conídios marrons, ovais, sésseis, dispostos

perpendicularmente em relação aos conidióforos. Raros clamidosporos intercalares e terminais, sendo freqüentes formações em "cajado nodoso", assim como hifas com estrutura denticuladas.

DIAGNÓSTICO: Philaphora Werneckii. Baseamos o nosso diagnóstico no trabalho de Ulson (5), que, fazendo um estudo sôbre as chamadas "leveduras pretas", colocou o agente etiológico da tinha negra no gênero Philaphora com o nome de P. Werneckii, pondo fim à controvérsia até então existente, a respeito da posição sistemática do fungo responsável pela tinha negra.

TRATAMENTO: realizado à base de iodo e ácido salicílico na proporção de duas gramas de cada para 100 ml de álcool a 70°. Duas semanas após instituído o tratamento, a mancha desapareceu.

* * *

Os autores relatam um caso de tinha negra de localização rara: região plantar do pé direito.

CITAÇÕES

1 — PINTO, A. G. C.: Kerato mycose nigricans palmar. Tese, Bahia, 1916.
2 — HORTA, P.: Sôbre um caso de tinha prêta e um novo cogumelo (C. Werneckii). Rev. Med. Cir. Brasil., 29: 269, 1921.
3 — SILVA, J. R.: Sôbre um novo caso de "Tinea Nigra". Brasil-Méd., 44: 455, 1930.
4 — COSTA, C. A. e COSTA, L. A.: Tinha negra palmar em Belém do Pará. Rev. Serv. Esp. Saúde Pública, 40: 219, 1960.
5 — ULSON, C. M.: Contribuição para o estudo das chamadas "Leveduras pretas". Dep. Microb. Imun. Fac. Med. Univ. S. Paulo, 1959.

Enderêço dos autores: Rua Senador Lemos, 14 (Belém, Est. do Pará).

TRATAMENTO
DO
ACNÉ

Enxofre coloidal.
Hamamelis.
Óxido de titânio.

SACNEL

NÃO É GORDUROSO.
É DE EMPREGO AGRADAVEL

Uso externo

Enila

LABORATÓRIOS ENILA S. A. • RUA RIACHUELO, 242 • FONE 32-0770 • RIO

Nota sôbre o tratamento das tinhas do couro cabeludo pela griseofulvina (*)

A. ROTBERG
e
CYRO A. PEREIRA (**)

A griseofulvina é a substância extraída do *Penicillium griseofulvum* por Oxford, Raistrick e Simonart (7), em 1939, e que revelou, mais tarde, propriedades antibióticas contra fungos de interêsse agrícola, particularmente os patogênicos para as fôlhas da alface e do tomateiro. A possibilidade de aplicação às micoses do animal data das observações recentes de Gentles (2), que curou, por administração oral, cobaios experimentalmente infectados pelo *Microsporum canis* ou pelo *Trichophyton mentagrophytes;* e de Lauder e O' Sullivan (4), que controlaram tinhas de gado parasitado pelo *Trichophyton verrucosum.*

Era evidente o interêsse da observação no homem. O ano de 1958 marcou o início dessa nova terapêutica das micoses superficiais humanas, a partir dos trabalhos de Williams, Marten e Sarkany (13), Blank e Roth (1), Riehl (10) e, pràticamente na mesma época, dos de Pardo-Castello, Trespalacios, Fariñas e Baquero (9), Ochoa e Padilla (6) e Latapi (5).

Outras comunicações ainda mais recentes têm ampliado os conhecimentos referentes à estrutura química, modo de ação "in-vitro" e "in-vivo", dosagem, tolerância, resultados terapêuticos e efeitos colaterais nas infecções experimentais e espontâneas do animal e do homem. Entre nós, Padilha Gonçalves (8) mostrou os resultados favoráveis em 5 casos de dermatomicoses superficiais, inclusive tinhas do couro cabeludo.

(*) Da Clínica Dermatológica da Escola Paulista de Medicina (São Paulo, Brasil). Trabalho apresentado à XVII Reunião dos Dermato-Sifilógrafos Brasileiros (Curitiba, 1960).

(**) Professor e Assistente da Clínica Dermatológica da Escola Paulista de Medicina.

Resumindo, de modo muito geral, os dados de maior interêsse para o clínico, pode-se dizer que a griseofulvina impregna a queratina da pele, cabelos e unhas, inibindo o desenvolvimento de fungos que atacam a substância córnea e que são, conseqüentemente, eliminados com a deiscência, lavagem ou corte.

A dosagem adequada diária é de 15 a 25 mg/k (1 g diária para adultos, 250-500 mg para crianças), fracionada em 2 a 4 administrações, notando-se tendência na literatura para doses ainda menores.

A duração do tratamento é, em média, de 2 a 4 semanas, para as micoses da pele glabra e das dobras; de 3 a 6 semanas para as tinhas do couro cabeludo; e de 3 a 4 meses para as onicomicoses. A tolerância é muito boa. Dentre os 92 casos tratados por Sternberg, Neucomer, Reisner, Homer e Sorensen (12), houve reações leves ou moderadas (3 casos de náuseas, 3 de cefaléia, 2 de urticária, 2 de mal-estar, 2 de sequidão bucal e casos isolados de diarréia, fotofobia, poliúria, sêde, parestesias, erupções cutâneas maculosas e vesiculosas). Na grande maioria dos doentes com reações secundárias, o tratamento pôde ser continuado ou reiniciado após repouso ou diminuição da dose.

É aconselhado facilitar mecânicamente a eliminação dos fungos mediante lavagem freqüente da pele e couro cabeludo, corte de cabelos e unhas.

MATERIAL E MÉTODO DE ESTUDO

Foi decidido na Clínica Dermatológica da Escola Paulista de Medicina estudar-se o efeito da griseofulvina apenas nas tinhas do couro cabeludo, com a finalidade de verificar se o antibiótico poderia substituir as atuais e eficazes técnicas radioterápicas das tinhas microspóricas ou tricofíticas ou o moroso e difícil tratamento tópico acompanhado de depilação manual, ainda usado, às vêzes, na tinha microspórica.

A partir da obtenção do antibiótico (*), tôdas as crianças portadoras de "tinea capitis" que se matricularam na Clínica, num total de 11, foram submetidas a essa nova terapêutica, do que resultaram 9 observações, eliminados 2 casos que abandonaram o Ambulatório. A tôdas foi administrada a dose diária fixa de 1 g, utilizada, mesmo em crianças, por Blank e Roth (1), fracionada em 4 tomadas.

RESUMO DAS OBSERVAÇÕES

N.º 1 — Adilson C., de 6 anos. Tinha microspórica por *M. canis*. Submetido anteriormente à depilação manual e tópicos com ácido

(*) "Grifulvin", gentileza de Johnson & Johnson.

salicílico e violeta de genciana, sem resultado. Iniciado o tratamento com griseofulvina, já 1 semana após não se notam cabelos clinicamente alterados; 3 semanas — renascimento de cabelos, em franco crescimento na 6.ª semana; alta na 8.ª semana.

N.º 2 — Luís C. G. S., de 4 anos. Tinha microspórica por *M. canis* (foto 1). Após 2 semanas de tratamento — lesões menos eritematosas, mais escamosas, com renascimento de cabelos; exame micológico direto, ainda positivo, poucos esporos. 3 semanas — sem descamação, franco crescimento de cabelos. 4 semanas — discreta descamação e eritema, cabelos normais; medicação suspensa. 7 semanas — descamação leve sem eritema, cabelos normais. 8 semanas — alta. 16 semanas, normal (foto 2)

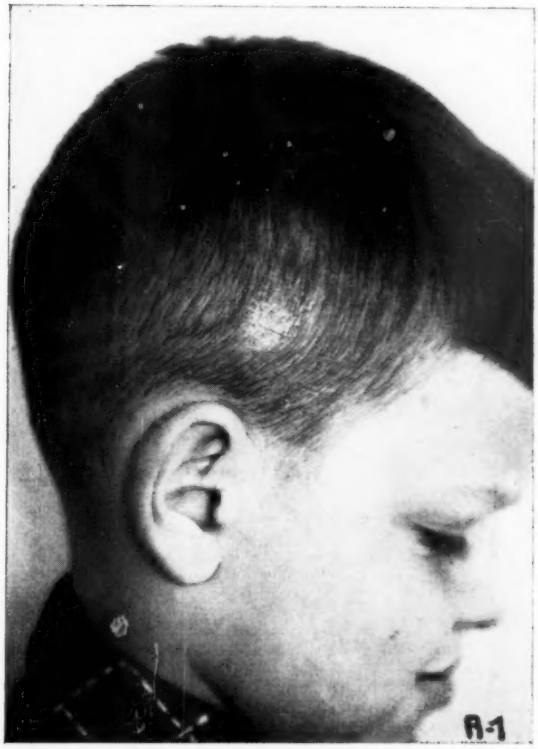

Fig. 1 — Tinha microspórica antes do tratamento.

N.º 3 — Quirino de G. — 3 anos. Tinha microspórica por *M. canis*. 1 1/2 semana de tratamento — a placa inicial tornou-se eritematosa, levemente infiltrada e elevada, pruriginosa, com nítida projeção dos folículos pilosos; nota-se também o aparecimento de novas plaquetas eritêmato-escamosas, com cabelos alterados, nas

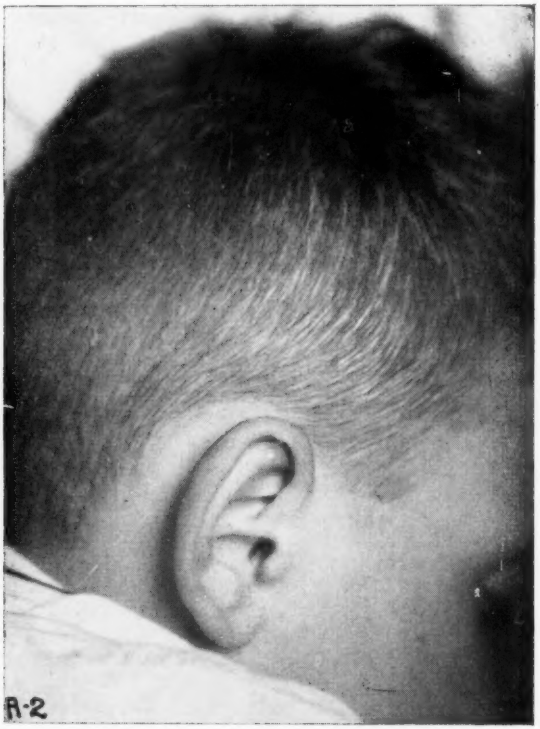

Fig. 2 — Tinha microspórica, curado.

proximidades da lesão inicial, tamanhos variando do de ervilha ao de grãos de milho. 3 1/2 semanas — muito melhor, plaquetas em desaparecimento, placa inicial ainda levemente eritêmato-escamosa, — sem cabelos alterados. 5 semanas — franco crescimento de cabelos. 6 semanas — exame micológico (direto e cultura) negativo. 8 semanas — inalterado, alta.

N.º 4 — Carlito M., de 5 anos. Tinha tricofítica por *T. tonsurans*. 2 1/2 semanas de tratamento — melhor, placas menos escamosas. 4 semanas — renascimento de cabelos, que se apresentam esbranquiçados na parte distal (exame micológico direto positivo) e escuros, da côr do cabelo normal, na proximal (exame micológico direto negativo). 8 semanas — alta. 16 semanas — inalterado clìnicamente, mas friccionando o local correspondente ao local antes afetado, provoca-se ligeira descamação em que se encontram esporos ao exame direto. Reiniciado o tratamento, 1 1/2 semana após — couro cabeludo normal, sem descamação; novo exame direto: negativo. Alta, em observação.

N.º 5 — Clélio M., de 6 anos, irmão do precedente. Tinha tricofítica por *T. tonsurans* (foto 3). 2 1/2 semanas de tratamento — me-

Fig. 3 — Tinha tricofítica antes do tratamento.

lhor. 3 1/2 semanas — bem melhor, menos descamação. 8 1/2 semanas — sem lesões, cabelos normais, exame micológico negativo; alta. Revisto na 16.ª semana sem alterações (fotos 4).

N.º 6 — Maurício Q., de 3 anos. Tinha tricofítica por *T. tonsurans*. Melhora ràpidamente após a instituição do tratamento. 7 semanas, sem lesões clínicas, cabelo em franco crescimento, alta. 4 semanas após a suspensão do tratamento, leve descamação que persiste na 5.ª semana, quando se nota reinício de alteração dos cabelos; exame micológico direto positivo.

Reinicia o tratamento. 3 semanas — muito melhor. 5 semanas — renascimento de cabelos normais, persiste descamação; exame micológico (direto e cultura) negativo; alta. 9 semanas — sem lesões.

N.º 7 — Darcio A., de 5 anos. Tinha tricofítica por *T. violaceum* em setembro/1957 quando é encaminhado pela Clínica para tratamento radioterápico, continuando depois tratamento tópico no ambulatório. Alta curado, em março de 1958. Comparece em abril/1960 com novas lesões de tinha, igualmente por *T. violaceum*. Inicia tra-

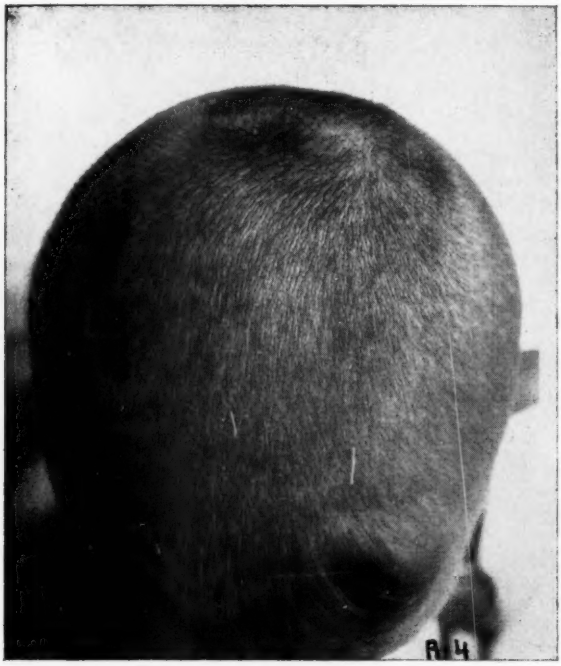

Fig. 4 — Tinha tricofítica, curado.

tamento pela griseofulvina. 3 semanas — melhor. Não continuou o tratamento, permanecendo as melhoras ao reiniciá-lo. 1 1/2 semana após reinício — suor noturno, leve prurido generalizado; 3 1/2 semanas, muito melhor, renascimento de cabelos sãos. 5 semanas — cabelos normais em crescimento, descamação; exame micológico direto negativo. Abandona novamente o tratamento; ao voltar, 8 semanas após (13 após o reinício), apresenta ligeira descamação do couro cabeludo. Exame direto e cultura negativos.

N.º 8 — Fernando N. S., de 9 anos. Tinha microspórica e dermatofitose da pele glabra por *M. canis*. Abandona o tratamento após 2 1/2 semanas. Reinicia. 2 semanas — inalterado, assim continuando, sem melhora alguma, tanto das lesões do couro cabeludo como das faces, até 12 semanas, quando se decide interromper a medicação.

N.º 9 — Miriam A., de 3 anos. Tinha microspórica e dermatofitose da pele glabra por *M. canis*. Trata-se 11 dias, interrompendo. Volta 3 semanas após a interrupção, inalterada. Reinicia o tratamento. 1 1/2 semana após — desaparecem os sintomas de atividade das lesões cutâneas, ainda eritema e descamação no couro cabeludo. 4 semanas — ainda descamação. Exame micológico (direto e cultura) negativo. Abandonou o tratamento.

COMENTÁRIOS

Tôdas as 7 observações que puderam ser completadas, (1 a 7) em que há certeza de ingestão regular do antibiótico, mostram o efeito favorável e rápido da griseofulvina nas tinhas do couro cabeludo, microspóricas ou tricofíticas. Dos 2 casos restantes, 1 (obs. 9) apesar da irregularidade do tratamento estava melhorando quando êste foi abandonado. O outro (obs. 8) não apresentou melhora alguma. O fato poderia representar um fracasso na série em estudo, cujas causas — resistência, insuficiência de dose, etc. — cumpriria investigar; contudo, em vista da atitude da mãe do menino e da história prévia de abandono do tratamento, pode-se suspeitar de que a administração tivesse sido irregular, se é que foi feita. Esta é a conhecida contingência a que estão sujeitas as observações negativas com medicações orais confiadas aos pacientes.

As melhoras puderam ser observadas dentro de 2 — 3 semanas, concedendo-se alta 6 a 8 semanas após o início da administração da griseofulvina. Em 1 caso (n.º 4) 8 semanas após a alta foi possível provocar descamação na área antes afetada, já aparentemente sã, onde se encontraram esporos; voltou-se à negatividade micológica 10 dias após reinstituição do antibiótico.

Êste fato sugere a necessidade de contrôle subseqüente durante pelo menos 2 meses após a terminação do tratamento; deve-se assinalar, porém, que nenhuma medida preventiva ou terapêutica complementar foi instituída, pois se desejava aferir o efeito isolado da griseofulvina.

Tudo faz crer que, como refere Padilha Gonçalves (8) os resultados sejam ainda mais seguros quando, sem mais preocupação de estudar a ação do antibiótico, êste seja manejado pelo clínico como parte de tratamento completo em que entrem em ação conjuntamente a griseofulvina, raspagem, ensaboamento e medicação tópica.

É bem provável que se possa assim, com maior segurança, diminuir a dose diária e total do antibiótico.

A griseofulvina foi pràticamente bem tolerada por todos os casos. Um único doente (obs. 7) queixou-se de suor noturno e leve prurido, que desapareceram com a continuação do tratamento.

Deseja-se chamar a atenção para um fato que não parece ter sido referido na literatura. Trata-se da reativação ao nível da placa (obs. 3), com tôdas as características da reação terapêutica focal; o aparecimento de plaquetas novas também se deveria à reação do mesmo tipo que teria pôsto em relêvo lesões até então sub-clínicas. A continuação do trata-

mento resultou no desaparecimento das reações focais e das lesões de tinha.

RESUMO

7 casos de tinha do couro cabeludo, microspórica e tricofítica regularmente tratados ùnicamente pela griseofulvina foram considerados curados após 6 a 8 semanas de tratamento, com a dose diária de 1 gr. dividida em 4 tomadas. Um outro igualmente tratado estava clìnicamente melhorado e com micologia negativa quando abandonou o tratamento e o último não tinha apresentado melhora alguma, suspeitando-se, porém, de que não se tinha medicado. A tolerância foi muito boa; em um caso observou-se exacerbação das lesões logo após a instituição do tratamento, aparentando reação terapêutica, fato que parece não ter sido ainda referido. Admitem os AA. que a griseofulvina seja o tratamento hoje mais indicado para as tinhas do couro cabeludo, recomendando-se na prática sua associação com medidas locais como raspagem, limpeza e aplicação de tópicos, para maior segurança e redução da dose do antibiótico.

SUMMARY

7 cases of microsporic or trichophytic tinea capitis treated with griseofulvin were considered cured after 6-8 weeks of a daily dose of 1 gr. Another case, irregularly treated, improved; no results were observed in one case, but it is suspected that the antibiotic was not taken. Tolerance was very good; in one case, a flare-up of the disease was observed with concurrent outbreak of new small lesions, which was considered a therapeutic reaction; it disappeared with the continuation of the treatment. The authors admit that griseofulvin is the best indication for tinea capitis, hoping that a routine association with the usual topics may guarantee safer results with lower doses.

CITAÇÕES

1 — BLANK, H. e ROTH JR., F. J. — The treatment of dermatomycosis with orally administered griseofulvin. A.M.A. Arch. Dermat., 79: 259-266, 1959.

2 — GENTLES, J. C. — Experimental ringworm in Guinea-pigs: oral treatment with griseofulvin. Nature, 182: 476-477, 1958.

3 — KAMINSKY, A. — Comparative observations of the effects of griseofulvin on onychomycosis and psoriasis unguium. Comunicação no Simpósio Internacional sôbre Griseofulvina e Dermatomicoses. Miami, out. 1959.

4 — LAUDER, I. M. e O' SULLIVAN, J. G. — Ringworm in cattle. Prevention and treatment with griseofulvin. Vet. Rec. 70: 949-951, 1958.

5 — LATAPI, F. — Griseofulvin, un nuevo antibiotico por via oral. Semana Med. Mex. 20: 113, 1959, cit. por Padilha Gonçalves, A. (8).

6 — OCHOA, A. G. e PADILHA, M. A. — El griseofulvin en el tratamiento de las dermatofitosis. Prensa Med. Mex. 24: (maio) 1959 — Separata.

7 — OXFORD, A. E., RAISTRICK, H. e SIMONART, P. — Studies in the biochemistry of micro-organisms, LX, Griseofulvin, C17 H17 O6 Cl — A metabolic product of *Penicillium griseofulvum* Dierckx. Biochem. Jr. 33: 240-248, 1939.

8 — PADILHA GONÇALVES, A. — Tratamento oral das dermatofícias com griseofulvin. An. Bras. Derm. Sif. — 34: 1-15, 1959.
9 — PARDO-CASTELLO, V.; TRESPALACIOS, F.; FARIÑAS, P. e BAQUERO, G. F. — El tratamiento de las micosis superficiales de la piel con griseofulvin. Bol. Soc. Cub. Derm. y Sif. — 16: 1-11, 1959.
10 — RIEHL, G. — Griseofulvin, ein per os wirksames Antimykotikum. Wien. Klin. Woch. — 71: 215, 1959.
11 — SAGHER, F.; RAUBITSCHEK, F. e AXELRAD, B. — Griseofulvin treatment of tinea capitis due to *T. violaceum*. Jour. Inv. Derm. 33: 85-86, 1959.
12 — STERNBERG, T. H.; NEWCOMER, V. D.; REISNER, R. M.; HOMER, R. S. e SORENSEN, L. J. — O tratamento das infecções micóticas superficiais humanas mediante a administração oral de Griseofulvina. (Resumo traduzido, em separata). Current Ther. Res. 1: n.º 1, 1959.
13 — WILLIAMS, D. I.; MARTEN, R. H. e SARKANY, I. — Oral treatment of ringworm with griseofulvin. Lancet, 2: 1212-1213, 1958.

Endereço dos autores: Rua Marconi, 131, 6.º, s. 613 (São Paulo, Est. de São Paulo).


ASSOCIAÇÃO DOS PRINCÍPIOS ATIVOS
DA CYNARA SCOLYMUS
À METIONINA.
HEPATOPATIAS DIFUSAS.
CIROSE HEPÁTICA. ESTADOS
CARENCIAIS. INFECÇÕES DA
ÁRVORE BILIAR. DISTÚRBIOS
DO METABOLISMO DO COLESTEROL.
ANTIDÓTICO GERAL.
• líquido
• comprimidos
• ampôlas
Cynaron-
metionina

Micoses superficiais em S. Paulo (*)

Dados da Clínica Dermatológica da Escola Paulista de Medicina

A. ROTBERG,
A. F. DEFINA
e
CYRO A. PEREIRA (**)

A finalidade desta nota é apresentar alguns dados relativos à freqüência e à distribuição, por idade e sexo, de diversas micoses superficiais observadas no ambulatório da Clínica Dermatológica da Escola Paulista de Medicina, no período de 12 anos que vai de 1948 a 1959.

Contribuições semelhantes de outras regiões do país trazidas a esta XVII Reunião dos Dermatologistas Brasileiros poderiam permitir estudo de patologia comparada no que se refere ao problema em foco.

Foram selecionadas as seguintes doenças: Tinha do couro cabeludo e da barba, Dermatofitose da pele glabra, Dermatofitose das grandes dobras ("eczema marginado de Hebra"), Dermatofitose dos pés ("pé de atleta"), Pitiríase versicolor, Eritrasma, Candidíase (levedurose das dobras), Candidíase ungueal, Onicomicose (excluídas as leveduroses). A seleção foi feita com base em diagnósticos clínicos; excetuam-se as tinhas, de que há também documentação micológica total e que são, sob êsse ponto de vista, referidas em comunicação isolada a esta Reunião por um dos autores (***).

Freqüência

O total de casos dermatológicos atendidos de 1948 a 1959 foi de 11.941, figurando os doentes com micoses superficiais

---

(*) Trabalho da Clínica Dermatológica da Escola Paulista de Medicina (S. Paulo, Brasil). Apresentado à XVII Reunião dos Dermatologistas Brasileiros (Curitiba, 1960).

(**) Professor e Assistentes da Clínica Dermatológica da E.P.M.

(***) Como parte de trabalho que inclui casos não matriculados na Clínica.

com o número de 1390. O quadro I mostra também a freqüência anual.

QUADRO I

Clínica Dermatológica da Escola Paulista de Medicina

Freqüencia de micoses superficiais - 1948-1959

Anos	48	49	50	51	52	53	54	55	56	57	58	59	-	Total
Casos dermatológicos atendidos	629	1141	694	1025	960	1109	1448	1042	832	1033	975	1053	-	11941
Casos com micoses superficiais	64	86	69	117	144	121	136	123	93	140	163	134	-	1390
Percentagem	10,1	7,5	9,9	11,4	15,0	10,9	9,4	1,8	11,1	13,5	16,4	12,7	-	12,1

Vê-se que a percentagem de micoses superficiais no total de consultas vai do mínimo de 7,5% em 1949 ao máximo de 16,4% em 1958, com a média de 12,1% no período total de 12 anos.

Do total de 1390 casos, 55 apresentavam duas das doenças acima referidas, o que eleva o número de micoses superficiais para 1445. Êste é o total que passa a ser utilizado nos quadros e considerações subseqüentes.

QUADRO II

Clínica Dermatológica da Escola Paulista de Medicina

Freqüencia de diversas micoses superficiais - 1948 - 1959

Moléstias	Número	Percentagem
Dermatofitose dos pés.....	331	22,9%
Pitiríase versicolor.....	313	21,7%
Tinha do couro cabeludo....	286	19,8%
Dermatofitose da pele glabra..	167	11,5%
Candidíase intertriginosa..	93	6,4%
Candidíase ungueal.....	67	4,6%
Dermatofitose das grandes dobras....	61	4,2%
Onicomicose.....	59	4,1%
Eritrasma.....	38	2,6%
Quério.....	28	1,9%
Tinha da barba.....	2	0,1%
Total.....	1445	

As micoses superficiais mais freqüentes no grupo estudado são, pois, a dermatofitose dos pés, seguidas de perto pela pitiríase versicolor e pela tinha do couro cabeludo, cada uma delas representando cêrca de 1/5 do total de micoses superficiais observadas na Clínica.

QUADRO III

Clínica Dermatológica da Escola Paulista de Medicina
Micoses superficiais - 1948-1959

Distribuição por sexos

Moléstias	Total	Masc.	%	Fem.	%
Candidíase ungueal.....	67	2	3,0	65	97,0
Candidíase intertrigino-sa..	93	14	15,0	79	85,0
Onicomicose.....	59	22	37,3	77	62,6
Dermatofitose da pele glabra..	167	74	44,3	93	55,6
Pitiríasis versicolor.....	313	141	45,0	172	55,0
Dermatofitose dos pés.....	331	167	50,4	164	49,5
Quério.....	28	15	53,9	13	46,0
Dermatofitose das grandes dobras.....	61	36	59,0	25	41,0
Eritrasma.....	38	25	65,7	13	34,2
Tinha do couro cabeludo..	286	201	70,2	85	29,7
Total.....	1343	697		646	

R-3

Confirma-se a conhecida preponderância feminina (umidade das mãos) nas candidíases (dobras e unhas) e a masculina (menor proteção pelos cabelos curtos) nas tinhas do couro cabeludo. O gráfico I objetiva melhor as diversas tendências da distribuição das micoses superficiais por sexos.

Distribuição por idades

As cinco doenças mais freqüentes, com número total de casos próximo ou superior a uma centena, foram distribuídas por grupos de idades, como se vê no quadro IV.

O exame do gráfico II, baseado no quadro IV, revela que a micose superficial mais regularmente distribuída por todos os grupos éticos é a dermatofitose dos pés. A tinha do couro cabeludo manifesta sua conhecida e quase absoluta predileção pelas crianças. A dermatofitose da pele glabra e a pitiríase versicolor também são mais encontradiças nas crianças e jovens; chama-se a atenção para o grande número de casos de pitiríase versicolor no grupo de 18-23 anos.

QUADRO IV

Escola Paulista de Medicina - 1948 - 1959

Distribuição por grupos de idades das cinco micoses superficiais mais freqüentes

Idades	Dermatofitose dos pés	Pitiríase versicolor	Tinha do couro cabeludo	Dermatofitose da pele glabra	Candidíase intertriginosa
Total de casos	331	313	286	167	93
0 - 5	11(3,3%)	1 (0,3%)	112 (39,1)	50 (29,9%)	17 (18,2%)
6 -11	22(6,6%)	10 (3,1%)	158 (55,2%)	38 (16,7%)	3 (3,2%)
12-17	36(10,8%)	44 (14,3%)	13 (4,5%)	13 (7,6%)	2 (2,1%)
18-23	50(15,1%)	119 (38,0%)	1 (0,3%)	13 (7,6%)	3 (3,2%)
24-29	43(12,9%)	67 (21,4%)	1 (0,3%)	19 (11,3%)	7 (7,5%)
30-35	50(15,1%)	38 (12,1%)	1 (0,3%)	9 (5,3%)	9 (9,7%)
36-41	36(10,8%)	16 (5,1%)	-	7 (4,1%)	14 (15,0%)
42-47	26(7,8%)	7 (2,2%)	-	6 (3,5%)	16 (17,3%)
48-53	18(5,4%)	4 (1,2%)	-	4 (2,3)	11 (11,8%)
54 e mais	39(11,8%)	7 (2,2%)	-	8 (4,8%)	11 (11,8%)

A candidíase intertriginosa revela preferência pelos adultos de idade superior a 36 anos; o que, aliado ao grande predomínio do sexo feminino (quadro III), estaria relacionado com conhecidas condições profissionais e anatômicas (serviço doméstico, desenvolvimento das mamas); no extremo inferior da coluna, seria a umidade de fraldas o fator determinante do número relativamente elevado de candidíases intertriginosas no grupo 0-5 anos.

RESUMO

De 11.941 casos matriculados na Clínica Dermatológica da Escola Paulista de Medicina de 1948 a 1959, 1390 (12,1%) eram portadores de micoses superficiais, cujo número total, considerando-se 55 casos com mais de uma micose, foi de 1445. A dermatofitose dos pés (331 casos), a pitiríase versicolor (313) e a tinha do couro cabeludo (286) foram as afecções mais freqüentes entre as 11 micoses consideradas, representando cêrca de 2/3 do total.

Os dois sexos estavam homogêneamente representados entre os portadores de dermatofitose dos pés, pitiríase versicolor, dermatofitose da pele glabra, quério, dermatofitose das grandes dobras; houve nítido predomínio do sexo masculino entre os casos de eritrasma e tinha do couro cabeludo; o sexo feminino preponderou entre as onicomicoses e, mais nitidamente, nas candidíases, ungueais ou das dobras. Confirmou-se a quase exclusividade infantil com referência às tinhas do couro cabeludo. Das outras quatro dermatomicoses mais freqüentes, a dermatofitose dos pés revelou-se a mais regularmente distribuída por todos os grupos de idades, enquanto que a dermatofitose da pele glabra e a pitiríase versicolor de um lado, e a candidíase de outro inclinaram-se respectivamente para as idades juvenis e adultas.

SUMMARY

Out of 11,941 dermatological ambulatory patients of the Escola Paulista de Medicina (S. Paulo, Brasil), 1948-1959, 1390 (12.1%) showed dermatomycoses. 55 had two different diseases which raises the total of instances to 1445. Of these, tinea pedis (331 cases) pityriasis versicolor (313) and tinea capitis (286) were the most common, totalling about 2/3.

Both sexes were about equally represented among cases of tinea pedis, pityriasis versicolor, tinea corporis, kerion, tinea cruris. The males were the majority of cases of erythrasma and tinea capitis; but the minority of cases of onychomycoses and candidiases. As expected, tinea capitis was almost an exclusive childrens' disease. Of the other four major dermatomycoses, tinea pedis was regularly distributed through all age groups, while tinea corporis and pitiryasis versicolor included more youngsters and candidiases more elderly people.

Endereço dos autores: Rua Marconi, 131, 6.º, s. 613 (São Paulo, Est. de São Paulo).

Celestone

betametasona



O corticosteróide número

Com os 3 requisitos básicos
Eficácia — Tolerância — Economia

Para todos os pacientes carecedores de corticosteróide terapia e, com particular vantagem, para os que passaram dos 40 anos.

Características

1) **Elevada atividade** anti-inflamatória, anti-alérgica e anti-reumática. Ação mais intensa do que a dos demais corticosteróides. Em conseqüência, dose eficaz, mg por mg, proporcionalmente menor.
2) **Máxima segurança** — Ausência dos efeitos colaterais observados com os corticosteróides mais antigos; por conseguinte, maior garantia para os pacientes de mais de 40 anos de idade, especialmente os portadores de diabete, hipertensão, afecções cardio-vasculares, etc.
3) **Economia** — Tratamento com dose menores, graças à elevada atividade.

Posologia

Inicial	Manutenção
2 a 5 comprimidos ao dia	1 a 3 compridos ao dia

Indicações

1) doenças do colágeno
2) alergias respiratórias, oculares, cutâneas, medicamentosas, alimentares
3) lupus eritematoso
4) neoplasias (medicação paliativa)

Apresentação

Frascos com 15 comprimidos de 0,5 mg.

INDÚSTRIA QUÍMICA E FARMACÊUTICA SCHERING S/A

Rua Morais e Silva, 43 — Rio de Janeiro

São Paulo — Curitiba — Pôrto Alegre — Belo Horizonte — Juiz de Fora — Salvador — Recife — Fortaleza

Boletim da
Sociedade Brasileira de Dermatologia e Sifilografia

DIRETORIA (1961)

Presidente — R. D. Azulay.
Vice-Presidente — Glyne L. Rocha.
Vice-Presidente — Walter Cantidio.
Secretário-Geral — Jarbas A. Porto.
1.º Secretário — Sylvio Fraga.
2.º Secretário — Osmar Mattos.
Tesoureiro — Edson de Almeida.
Bibliotecário — Cesar Chiaffitelli.

COMITÊ DE DIREÇÃO

J. Ramos e Silva.
Hildebrando Portugal.
F. E. Rabelo.
Demetrio Periassu.
E. Drolhe da Costa.
L. Campos Melo.
A. Padilha Gonçalves.
R. D. Azulay.
Jarbas A. Porto.

SÓCIOS HONORÁRIOS

Agneta, José Oscar — Cerrito, 1278 (Buenos Aires, Argentina).
Almenara, G. — Direção de Saúde Pública (Lima, Peru).
Artom, Mário — Verona, Itália.
Basombrio, Guillermo — Ayacucho, 1031 (Buenos Aires, Argentina).
Butler, Charles — Montevidéu, Uruguai.
Capelli, Jader — Univ. de Florença (Itália).
Degos, Robert — 20, rue de Penthièvre (Paris, VIIIe França).
Dennie, Charles C. — 1524 Profissional Building, Kansas City, 6, E. U. A.
Eller, Joseph Jordan — 45, Fifth Avenue (Nova York, E.U.A.).
Esteves, Juvenal Alvarez — Rua da Emenda, 76-1.º (Lisboa, Portugal).
Fernandez, José Maria — 25 de Diciembre, 811 (Rosário, Argentina).
Flarer, Franco — Cidade de Padova, Via Santa Sofia, 16 (Itália).
Gans, Oskar — Ludwig — Reehr Strasse, 14 (Frankfurtala am Mein, Alemanha).

Latapi, Fernando — San Bernardino, 3-B — México 12 (México — D. F.).
Marchionini, Alfred — Dermatologische Univ. — Klinik Frauenlobstrasse 9. München 15 (Alemanha).
May, J. — 1.444, Av. Rondeau (Montevidéu, Uruguai).
Mazzini, Miguel Angel — V. Arredondo 2534 (Buenos Aires, Argentina).
Miescher, Guido — Gloriastrasse, 33 (Zurich, Suíça).
Montgomery, Hamilton — Rochester (E.U.A.).
Oteiza Setién, Alberto — Ave. de la República, 464 — 3er. pizo (Havana, Cuba).
Pardo-Castelló, V. — 305 Ingraham, Building (Miami, Flórida).
Pierini, Luiz E. — Las Heras, 1649, 8.º-36.
Prieto, José Gay — Calle Serrano, 20 (Madrid, Espanha).
Prunés R., Luis — Av. Condell, 376 (Santiago do Chile).
Pujo y Medina — Fac. de Med. de Santiago do Chile.
Quintero, N. — Buenos Aires, Argentina.
Quiroga, Marcial — Santa Fé, 890 (Buenos Aires, Argentina).
Ragustin, N. — Rodrigues Peña, 525 (Buenos Aires, Argentina).
Reenstierna, J. — Dep. de Hig. e Bacteriol. da Univ. de Upsala (Suécia).
Schujmann, Salomão — Presidente Roca, 599 (Rosário, Argentina).
Schreus, Hans Theodor — Rheinallee, 120 (Dusseldorf, Alemanha).
Schwartz, Louis — 915, 19th Street, N.W. (Washington, 6, E.U.A.).
Sulzberger, Marion B. — 999 Fifth Avenue, N.Y. (Nova York, E. U. A.).
Touraine, Albert — 7, Boulevard Raspail (Paris, VIIe, França).
Trincão, Mário Simões — Rua Alexandre Herculano, 7 (Coimbra, Portugal).
Ugarisa, Ricardo — Assunção, Paraguai.
Uribe, J. I. — Bogotá, Colômbia.
Uriburu, J. — Sargento Cabral, 837 (Buenos Aires, Argentina).
Urueña, J. Gonzales — Av. Oaxaca, 80 (México, D. F.).
Vegas, Martin — Apartado Correos, 612 (Caracas, Venezuela).
Vignale, Bartolomé — 18 de Julio, 1323 (Montevidéu, Uruguai).
Villanova, Xavier — Calle Pelayo, 44 (Barcelona, Espanha).

SÓCIOS CORRESPONDENTES

Abascal, Horácio — Neptuno, 164 (Havana, Cuba).
Abulafia, Jorge — Argentina.
Aguadé, Joaquim Piñol — Lauria 73 (Barcelona, Espanha).
Almendra, Jaime — Rua Artilharia Um, 140 — 1.º (Lisboa, Portugal).
Alvarez, Gregorio — Calle Belgrano, 1.625 (Buenos Aires, Argentina).
Ambrosetti, Félix E. — Av. Santa Fé, 995 (Buenos Aires, Argentina).
Amoretti, Aquilles R. — Calle Juan Jackson, 1234 (Montevidéu, Uruguai).
Andrade, Roberto Nuñes de — Fac. de Med. do México (México, D. F.).
Andrews, George C. — 115 East 61th Street — N.Y. — (Nova York, E. U. A.).
Baccaredda, Aldo — Via Montallegro 2-B (Gênova, Itália).
Baliña, Luiz Maria — (Buenos Aires, Argentina).
Barba Rúbio, José — Ed. Lutécia Desp. 117-118 (Guadalajara, Jal., México).

Basex, A. — Rue d'Alsace Lorraine, 15 (Toulouse, France).
Batista, Antonio Vasco Poiares — Rua Dr. Antonio José de Almeida, 214 — 1.º E (Coimbra, Portugal).
Benevides, Juventino Gonzalez — Ensenada, 209, Cal. Las Mitras, Monterey, N. L. (México).
Bertaccini, Giuseppe — Plazza Massari, 6 (Bari, Itália).
Blasi, Alfredo A. — Calle Nueva York, 3.860 (Buenos Aires, Argentina).
Borda, Júlio Martin — Cordoba, 1.237-9.º P. (Buenos Aires, Argentina).
Bruck, Constant — Styzmansgatan 24 (Estocolmo, Suécia).
Caccialanza, P. — Via Pace, 2 (Milão, Itália).
Camacho, Blas Sosa — Niño Perdido 531-7 (México 12, D. F.).
Cañizares, Orlando — 3 East 69th Street (New York, 21, E.U.A.).
Carrasco, Manoel Caeiro — C. do Sacramento, 7-2.º (Lisboa, Portugal).
Chaná, Pedro Chariola — Miraflores, 618 (Santiago do Chile).
Chediak, Alejandro — San Lazaro, 173 (Havana, Cuba).
Cole, Harold Newton — 1.352, Havana Building-Euclid at 14th St. (Cleveland, E.U.A.).
Contreras, Félix — Moreto 15 (Madrid, Espanha).
Convit, Jacinto — La Castellana Avenida Mohedana y la transversal Quinta "Ruffa" (Caracas, Venezuela).
Cordero, Alejandro A. — Carlos Pellegrini, 1.560 (Buenos Aires, Argentina).
Corti, Rodolfo Nestor — Pumacahua, 164 (Buenos Aires, Argentina).
Cottini, G. B. — Via Androne 1-A (Catania, Itália).
Crosti, Agostino — Via Pace, 9 (Milão, Itália).
Curtis, Arthur C. — 2905 Brockman Ave. (Ann Arbor, Michigan, E. U. A.).
Dostrovsky, Arje — 19 Alharize Street (Jerusalém, Israel).
Driver, James R. — Western Reserve University (Cleveland, E. U. A.).
Duperrat, Bernard — Boulevard Saint-Germain, 176 (Paris, VIe. França).
Elliot, David C. — Serv. de Saúde Pública dos E. U. A.
Escalona, Ernesto — Calle J. Toribio Medina, 79 (México 8, D.F.).
Garzon, Rafael — Entre Rio, 372 (Córdoba, Argentina).
Gaté, Jean — Rue Saint-Hélène, 24 (Lyon, França).
Genkel, Luiz Toro — Huerfanos, 713 (Santiago, Chile).
Gimenez, Manuel — Necochea 148 (Resistendra — Chaco, Argentina).
Gonzalez, Amelia Aguirre de — Serviço de Lepra do Paraguai (Assunção, Paraguai).
Götz, H. — Frauenlobstr. n.º 9 (Munique, Alemanha).
Grace, Arthur — 11 Schermerhorn Street (Brooklin, N. Y. — E. U. A.).
Graciansky, Pierre de — 52, Rue Jacob — Paris (vie).
Grinspan, David — Sanches de Bustamante, 2.659 (Buenos Aires, Argentina).
Grupper, Crales — Rue de Courcelles, 38 (Paris, VIIIe. França).
Guevara, Pastor Fariñas — Calle 23, n.º 508, Vedado (Havana, Cuba).
Guillot, Carlos Frederico — Puerrydon, 1.780 (Buenos Aires, Argentina).
Helwig, Elson B. — Armed Forces Institute of Pathology (Washington 25 — DC, U.S.A.).

Hermans Sr., E. H. — Rotterden Post Demonstration Centre, 170 Baan (Rotterdam, Holanda).

Jaeger, H. — 7, Chemin du Levant (Lausanne, Suíça).

Jonquiers, Enrique D. L. — Galle Arroyo, 843 (Buenos Aires, Argentina).

Joulia, Pierre — 50, Rue Fondaudège (Bordeaux, França).

Kahn, Reuben L. — Univ. de Michigan, Hosp. Universitário (Ann-Arbor-Michigan, E.U.A.).

Kierland, Robert R. — Mayo Clinic (Rochester, Minnesota, E.U.A.).

Lavalle, Pedro — Calle Dr. Garciadiego, 21 (México 7, D. F.).

Lapiére, S. — Rue des Augustians, 10 (Liege, Bélgica).

Leite, Augusto Salazar — Av. da República, 56 (Lisboa, Portugal).

Leon Blanco, Francisco — Calle 16, 27 (Miramar, Cuba).

Leonard, René — Calle 21, n.º 61, Vedado (Havana, Cuba).

Lepiavka Arseny D. — Av. Chapultepec, 401 (México, D.F.).

Lindemay, W. — Tolbichinstrasse 113 — Viena X (Áustria).

Magnin, Pedro Horacio — Cordoba, 1.818 (Buenos Aires, Argentina).

Malbran, Carlos S. — Hospitais Francês e Britânico (Buenos Aires, Argentina).

Manganotti, Gilberto — Clínica Dermo-sifilopatica dell'Università (Bolonha, Itália).

Marcussen, Paul V. — Strandboulevard 49 (Copenhague, Dinamarca).

Mariani, Giuseppe — Gênova, Itália.

Marques, J. Ferreira — Lisboa, Portugal.

Marquez, José Sanchez — Independência, 66 (Guadalajara — Jalisco, México).

Meinicke, Kurt — Frauenlobstrasse 9 — München 15 (Munique, Alemanha).

Molla, Aurelio Loret de — Apartado 1.720 (Lima, Peru).

Mom, Arturo Maurique — México, 823 (Buenos Aires, Argentina).

Monacelli, Mario — Clinica Dermo-sifilopatica dell' Università (Roma, Itália).

Negroni, Pablo — Pichincha, 830 (Buenos Aires, Argentina).

Noguer-Moré, S. — Paseo de Gracia 113 (Barcelona, Espanha).

Noussitou, Fernando Martin — Santa Fé, 1.390 (Buenos Aires, Argentina).

Nurenberg, Alberto — Rosário, Argentina.

Ochoa, Antonio González — Instituto de Salubridad y Enfermedades Tropicales (México, 17, D.F.).

Orbaneja, José Gomez — Calle de Almagro, 12 (Madrid, Espanha).

Parga, Hermán Hevia — Calle Corregidor Zañartu, 716 (Santiago, Chile).

Pascher, Frances — 80 Linden Boulevard, Brooklin 26 (Nova York, E. U. A.).

Percival, G. H. — 38 Palmerston Place, Edimburgh 12 (Grã-Bretanha).

Pesce, Hugo — Serv. Antileproso de Apurinac (Andahuáilas, Peru).

Pessolani Cordone, Domingo — 25 Noviembre, 497 (Assunção, Paraguai).

Peyri, G. Mercadal — Via Layetana, 169 (Barcelona, Espanha).

Pomposiello, Ismael Mario — Camgallo 2391 (B. Aires, Argentina).

Prats, Florencio — Av. Sur, 1.810 (Santiago do Chile).

Ramirez B., Gaston — Calle Carmen, 703 (Santiago, Chile).

Reyes, Oscar — San Bernardino, La Palmita, "Rey-Jai" n.º 31 (Caracas, Venezuela).

Rodriguez Estigarribia, Eduardo — Tenente Farina, 485 (Assunção, Paraguai).
Röcke, Hermut — Frauenlobstrasse 9 (München 15, Alemanha).
Sagher, Felix — Hadassah University Hospital (Jerusalém, Israel).
Salas, Carlos Cardenal y de — Lauria 124 (Barcelona, Espanha).
Salazar, Delfim Elizondo — Hospital de Seguro Social (São José, Costa Rica).
Sampaio, Antônio Neves — Av. da Liberdade, 140-1.º (Lisboa, Portugal).
Sampaio, Otávio Meneres — Avenida Praia da Vitória, 13-3.º (Lisboa, Portugal).
Scannone, Francisco — Sur. 21, Centro Clénico (Caracas, Venezuela).
Serial, Augusto — Hosp. Intendente Carrasco (Rosário, Argentina).
Sidi, Edwin — rue Manin, 29 (Paris, XIXe, França).
Silos, María Concepción Estrada — Revillogigedo, 78-18 (México, D. F.).
Sobral, Francisco da Cruz — Av. da Liberdade, 90-1.º (Lisboa, Portugal).
Spier, H. W. — Universitaets Hautklinik (Berlim, Alemanha).
Suárez, Gloria Pérez — Gabana, 288, Guadalajara (Jalisco, México).
Suarez, Jorge — Pichincha, 450 (La Paz, Bolívia).
Suárez, Leticia Pérez — Gabana, 288 (Guadalajara, Jalisco, México).
Tapia, Arturo — Av. Cuba y Calle 30 — Este — (Panamá).
Tello, Enrique — 27 de Abril, 436 (Córdoba, Argentina).
Tiant, Francisco R. — San Lazaro, 464 (Havana, Cuba).
Tobias, Norman — 714 — 16 — Missouri Theter Bld. (St. Louis, U. S. A.).
Vegas, Martin — Apartado Correos, 612 (Caracas, Venezuela).
Vignale, Bartolomé — 18 de Julio, 1323; piso 1 (Montevidéu, Uruguai).
Vivas, Adolfo — Oeste 7, n. 29 (Caracas, Venezuela).
Wade, Windson — Cullor Palawan (Philippines).
Weiss, Pedro — Calle Sant Jacinto, 151 (Lima, Peru).
Wilson, J. Walter — Wilshire Boulevard, 3.875 (Los Angeles, California, E.U.A.).
Winkelman, Richard Kniscly — Mayo Foundation — Dermatologia (Rochester, Minnesota).
Woringer, Fr. — 2 Rue des Hallebardes (Strasbourg, França).
Zoon, J. J. — Dermatological Clinic of the Univ. of Utrecht (Utrecht, Holanda).

SÓCIOS EFETIVOS

Abraão Neto, Hissa — Rua Lídia Couto, 45 (Belo Horizonte).
Abreu, José Eduardo de — Rua Marquês de Abrantes, 11, ap. 701 (Rio de Janeiro).
Abreu, Valter de Carvalho — Rua Barata Ribeiro, 621, ap. 701 (Rio de Janeiro).
Abreu, Wilson Marques de — Rua Marquês de S. Vicente, 182 (Rio de Janeiro).
Abu-Merhy, Miguel Elias — Av. Osvaldo Cruz, 103, ap. 704 (Rio de Janeiro).
Agrícola, Ernani — Av. Alexandre Ferreira, 220, ap. 102 (Rio de Janeiro).
Aguiar, Otávio Garcez — Rua Teodoro Sampaio, 26 (Salvador).

Aguiar Pupo, João de — Rua Alagoas, 475, ap. 84 (São Paulo).
Alayon, Fernando — Av. Pacaembu, 1088 (S. Paulo).
Albuquerque, Ivanildo Nunes de — R. Joaquim Magalhães, 189 (Fortaleza).
Alcântara Madeira, J. — Rua Bragança, 97 — Perdizes (S. Paulo).
Aleixo, Heuzer Brant — Av. Paraúna, 451 (Belo Horizonte).
Aleixo, Josefino — Rua Gonçalves Dias, 3773 (Belo Horizonte).
Almeida, Edson de — Rua Santa Luzia, 732, s. 1214 (Rio de Janeiro).
Almeida, Teófilo — Rua Álvaro Alvim, 21-10.º (Rio de Janeiro).
Alonso, Carlos — Praia do Gragoatá, 3 (Niterói).
Alves Jr., Antônio Ribeiro — Trav. Frutuoso Guimarães, 271 (Belém).
Andrade, Jorge Costa — Caixa postal 1346 (Salvador).
Andrade, José Maria de Monteiro e — R. Tôrres Câmara, 135 (Fortaleza).
Antídio de Almeida, Mário — Rua da Bahia, 640 — apt. 34 (Belo Horizonte).
Antunes, Almir Gusmão — Av. Atlântica, 2242-6.º (Rio de Janeiro).
Aranha Campos, José — Rua Rússia, 426 (S. Paulo).
Arantes, Aguilar — Hospital São Roque (Piraquara, Paraná).
Areia Leão, A. E. — Rua México, 164-1.º (Rio de Janeiro).
Assis, José de — Rua Prof. Araújo, 125 (Pelotas).
Auad, Anuar — Rua 20, n.º 10 (Goiânia).
Azevedo, Paulo Cordeiro de — Rua Presidente Pernambuco, 124 (Belém).
Azulay, Elias — Rua Barata Ribeiro, 111 (Rio de Janeiro).
Azulay, Jacó D. — R. Barata Ribeiro, 345, ap. 402 (Rio de Janeiro).
Azulay, Rubem D. — Rua Pompeu Loureiro, 83 (Rio de Janeiro).
Bacarini, Iracema — Rua Chopotó, 228 (Belo Horizonte).
Baracho, Raimundo — Av. José Rufino, 2619 — Barro (Recife).
Barros, Osvaldo de Toledo — Rua Assembléia, 98, 4.º and., s. 45 (Rio de Janeiro).
Bastos, Arnaldo — Rua Prof. França, 9 (Salvador).
Batista, Geraldo — Rua Tupinambás, 360, sala 603 (Belo Horizonte).
Batista, Luiz — Rua Cardoso de Almeida, 171 (S. Paulo).
Becker, Paulo Ludwig — Rua Marquês de Herval, 642 (Pôrto Alegre).
Bechelli, Luiz Marino — Caixa postal 301 (Ribeirão Prêto, São Paulo).
Belliboni, Norberto — Praça da República 386 — 9.º andar (São Paulo).
Bernhard, Armin — Rua Fabrício Pilar, 65 — (Pôrto Alegre).
Bertolli, Bernardino — Rua Martim Afonso, 705 (Curitiba).
Bianco, Afonso — Rua Castro Alves, 469 (S. Paulo).
Bicudo Júnior, J. da Fonseca — Largo Padre Péricles, 48 (São Paulo).
Bopp, Clóvis — Rua D. Pedro II, 1058 (Pôrto Alegre).
Braga, Manoel da Silva — Av. Conselheiro Furtado, 1240 (Belém).
Brant, Ademar Pimenta — Av. do Contôrno, 4610 (Belo Horizonte).
Brito, Arival Cardoso de — Rua Arcipreste Manoel Teodoro, 185 (Belém).
Brito, Paulo de Souza — Rua Paissandu, 397 — Partenon (Pôrto Alegre).
Caldas, Heráclito — Av. Princesa Isabel, 58-B, ap. 61 (Rio de Janeiro).
Calheiros, Delso Bringel — Rua Estância, 235 (Aracaju).

Campos, Ênio Candiota de — Rua Quintino Bocaiúva, 1394 (Pôrto Alegre).
Campos, Silvio — Rua Henrique Dias, 675 (Recife).
Campos Melo, Luiz — Rua México, 21, s. 1302 (Rio de Janeiro).
Cantidio, W. Moura — Caixa Postal 769 (Fortaleza).
Carvalho, Lain Pontes de — Av. Rio Branco, 185, g. 1912 (Rio de Janeiro).
Carvalho, Ulisses Castanheira de — Rua Padre Rollim, 959 (Belo Horizonte).
Castelar, Valter Roversi — Rua Carvalho Mendonça, 29, ap. 404 (Rio de Janeiro).
Castelo Branco, Fausto Gaioso — Rua Gomes Carneiro, 124 (Rio de Janeiro).
Castro, Alcides Neves Ribeiro de — Rua Prof. Eurico Rabelo, 51 (Rio de Janeiro).
Castro, Clóvis de — Ed. Automóvel Clube, Rua Álvares Cabral, ap. 113 (Belo Horizonte).
Castro Barbosa, Paulo de — Rua Pereira da Silva, 107 (Rio de Janeiro).
Castro, Onofre Ferreira de — Lad. dos Tabajaras, 94, apt. 402 (Rio de Janeiro).
Castro, Raimundo Martins — Caixa Postal 2921 (S. Paulo).
Cerqueira, Paulo — Rua Tomé de Souza, 925 (Belo Horizonte).
Cerruti, Humberto — Rua Gábus Mendes, 19, ap. 50 (S. Paulo).
Chaves, Antônio de Castro — Av. Independência, 831, ap. 41 (Pôrto Alegre).
Chaves, Olímpio — Rua Barão do Bom Retiro, 2031 (Rio de Janeiro).
Chiaffitelli, Cézar Augusto — Rua Almirante Alexandrino, 682, ap. 201 (Rio de Janeiro).
Clausell, D. Telechea — Rua Sacadura Cabral, 325 (Pôrto Alegre).
Coelho, Joel Teixeira — Rua Guadalajaras, 450 (Belo Horizonte).
Conceição, José Oliveira — Rua Jacinto Gomes, 152 (Pôrto Alegre).
Cordeiro, Antônio Geraldo — Av. 7 de Setembro, 245, ap. 11 (Salvador).
Cordeiro, Zaro Autran — Rua Sant'Ana, 77, ap. 1201 (Rio de Janeiro).
Costa, João Dias — Rua Alferes Poli, 283 (Curitiba).
Costa, Leopoldo Domingos Amaral — Av. Senador Lemos, 34 (Belém).
Costa, Luiz — Rua Antônio Augusto, 1574 (Fortaleza).
Costa, Osvaldo Gonçalves — Rua Ceará, 1991 (Belo Horizonte).
Costa, Paulo Dias da — Rua São Salvador, 84, ap. 403 (Rio de Janeiro).
Cotta, J. Gripp — Av. Anhanguera, 115, sobrado (Goiânia).
Cozzolino, Danilo — Rua Vicente Licínio, 95 (Rio de Janeiro).
Cruz, Osvaldo Rosa de Vasconcelos — Av. 7 de Setembro, 315 (Niterói).
Cunha, Afrânio Rodrigues da — Rua Santo Antônio, 8 (Uberaba).
Cunha, Álvaro Alberto da — Rua Paraguassu, 136 (S. Paulo).
Cunha, Carlos — Praça Prof. João Cândido, 200 (Curitiba).
Cunha, Custódio Vieira da — Rua Duque de Caxias, 973 (Pôrto Alegre).
Cunha, Heitor de Oliveira — Rua Conde de Bonfim, 423 (Rio de Joneiro).
Curban, Guilherme — Rua 7 de Abril, 176-7.º (S. Paulo).
Dacorso Filho, Paulo — Rua Araújo Pôrto Alegre, 70-12.º, s. 1205 (Rio de Janeiro).

Defina, Antônio Francisco — Rua Alagoas, 720 (S. Paulo).
Difini, Joaquim Montano — Rua Paissandu, 223 (Rio de Janeiro).
Diniz, Orestes — Rua S. Cristóvão, 1298 (Rio de Janeiro).
Drolhe da Costa, Edgar Gomensoro — Rua Souza Lima, 65, ap. 401 (Rio de Janeiro).
Duarte, Luiz Garcia — Rua Humaitá, 201 — Sorocaba (São Paulo).
Dulcetti, Flávio Francisco — Av. Assis de Vasconcelos, 180 (Belém).
Faillace, Jandir Maia — Rua Duque de Caxias, 833 (Pôrto Alegre).
Ferreira, João Antônio — Rua Dr. Prudente de Morais, 927 (Curitiba).
Ferreira, José Luiz de Souza — Av. Alcindo Cacela, 537 (Belém).
Ferreira Filho, Joaquim Martins — Rua Mar. Mascarenhas de Morais, 89, ap. 201 (Rio de Janeiro).
Ferreira da Rosa, Amilcar — Rua Senador Dantas, 20, s. 801 (Rio de Janeiro).
Fialho, Francisco — Rua Almirante Cockrane, 23 (Rio de Janeiro).
Fiquene, Salomão — Rua Oswaldo Cruz, 768 (S. Luiz).
Foigel, Simão — Rua da Saudade, 96 (Recife).
Fonseca, Olímpio da — Rua Marquês de Olinda, 18 (Rio de Janeiro).
Fonte Joir — Rua S. Cristóvão, 1298 (Rio de Janeiro).
Fonzari, Mário — Trav. Santo Amaro, 12 — Bela Vista (São Paulo).
Forte, Ângelo Pedro — Rua General Galvão, 98 (Jaú, S. Paulo).
Fraga, Armínio — Rua Debret, 79-7.º, sala 705 (Rio de Janeiro).
Fraga, Sílvio — Rua Debret, 79-7.º, sala 705 (Rio de Janeiro).
Franco, Hélio Dupin — Av. do Contôrno, 4889 (Belo Horizonte).
Freire e Silva, Jorge — Rua Dr. Sardinha, 38 (Niterói).
Furtado, Tancredo Alves — Rua Tupinambás, 360 (Belo Horizonte).
Gabbay, Isaac — Av. Copacabana, 178-7.º (Rio de Janeiro).
Gerbase, José — Rua Hilário Ribeiro, 299 (Pôrto Alegre).
Gomes, Graco Leite — Rua Xavier da Silveira, 45 - 2.º andar (Rio de Janeiro).
Gonsalves, Benjamin — Rua Camaragibe, 12 (Rio de Janeiro).
Gontijo Assunção, João Batista — Rua Mar de Espanha, 466 (Belo Horizonte).
Gonzaga de Castro, Luís — Av. Copacabana, 1253, ap. 302 (Rio de Janeiro).
Greco, Armando — Rua Guarani, 179 (Belo Horizonte).
Greco, J. B. — Rua Juiz de Fora, 849 (Belo Horizonte).
Grieco, Vicente — Rua Angatuba, 545 — Pacaembu (S. Paulo).
Grunwald, Daniel L. S. — Av. João Pessoa, 177 (Pôrto Alegre).
Gubert, Mário — Rua Saldanha Marinho, 1148 (Curitiba).
Guimarães, Heitor — Rua Siqueira Campos, 1170 (Pôrto Alegre).
Guimarães, Newton Alves — Rua Afonso Celso, 28, ap. 18 — Barra (Salvador).
Guimarães, Oscar — Av. D. Pedro I, 1314 (S. Paulo).
Haddad Neto, N. — Rua México, 41-8.º, s. 807 (Rio de Janeiro).
Issa, Osvaldo Abdala — Rua Inglês de Souza, 208 (Rio de Janeiro).
Jacinto, Romeu Vieira — Rua Marquês de Abrantes, 56, ap. 706 (Rio de Janeiro).
Lacaz, Carlos da Silva — Caixa postal 851 (S. Paulo).
Lamy, Nelson — Rua Cel. Gomes Machado, 362 (Niterói).
Lanza, Ivo — Praça Hugo Werneck, 217 (Belo Horizonte).

Legene, Paulo Cardoso — Av. 13 de Maio, 13-11.º, s. 11 (Rio de Janeiro).
Leitão, Albino — Rua Campo Grande, 15 (Salvador).
Lembi, Alberto — Rua João Pinto, 12 (Florianópolis).
Leonardo, Gregório Gonçalves — Rua Ministro Viveiros de Castro, 116, apt. 502 (Rio de Janeiro).
Lima, Erasmo — Rua S. José, 85-6.º (Rio de Janeiro).
Lima, Gorki Mecking de — Rua Vicente da Fontoura, 2676 (Pôrto Alegre).
Lima, Valdemar Palma — Av. Joaquim Nabuco, 1697 (Manaus).
Lira, Olavo de Andrade — Av. Maracanã, 33 (Rio de Janeiro).
Lobato, Milton Luna — Trav. Rui Barbosa, 827 (Belém).
Lobo, Jorge — Rua Amaro Bezerra, 584 (Recife).
Lobo, Paulo de Souza — Av. Graça Aranha, 333-2.º, sala 309 (Rio de Janeiro).
Loisier, Paul — Rua 24 de Outubro, 950 (Pôrto Alegre).
Lopes, Cid Ferreira — Rua Piauí, 923 (Belo Horizonte).
Lopes, Elson Damasceno — Vila IPASE, casa 20 (Rio Branco, Território do Acre).
Lopez, Aurélio Ancona — Rua Manoel da Nóbrega, 151 (S. Paulo).
Louzada, Antônio — Rua Santa Terezinha, 186 (Pôrto Alegre).
Macedo, José Mariano Cavaleiro de — Rua João Balbi, 175 (Belém).
Machado, Ariovaldo Vieira — R. Duque de Caxias, 513 (Aracaju).
Machado, Nelson Viana — Rua Anchieta, 5, apt. 302 (Rio de Janeiro).
Machado, Osolando Júdice — Av. Graça Aranha, 333-2.º, s. 309 (Rio de Janeiro).
Maciel, Flaminio Almeida — Rua Dr. Quirino, 1353, apt. 101 (Campinas).
Magalhães, Juraci Vieira de — Rua Conselheiro Tristão, 1.565 (Fortaleza).
Magalhães Gomes, Edgard — Rua México, 41-18.º, sala 1804 (Rio de Janeiro).
Magalhães Pôrto, Valter Frota de — Rua Deputado Moreira da Rocha, 673 (Fortaleza).
Malaquias, Guilherme — Av. Copacabana, 403, ap. 12 (Rio de Janeiro).
Mangeon, Gilberto — Praia de Botafogo, 198, ap. 702 (Rio de Janeiro).
Maranhão Filho, Paulo — Av. Nazaré, 281 (Belém).
Margutti, Luiz — Rua Marquês de S. Vicente, 458 (Rio de Janeiro).
Mariano, José — Rua Grão Pará, 747 (Belo Horizonte).
Marques, Halley — Rua Pirapó, 301 (Pôrto Alegre).
Marques, Antonio de Souza — Rua Desembargador Isidro, 60 — apt. 609 (Rio de Janeiro).
Marques, Artur Pôrto — Rua Conselheiro Zenha, 41, ap. 102 (Rio de Janeiro).
Marques dos Santos, Everardo — Rua Osvaldo Cruz, 18, apt. 803.
Marsiaj, Nino — Caixa postal 205 (Pôrto Alegre).
Martins, João Castelo — Rua Antonio Bezerra, 1373 (Fortaleza).
Martins de Castro, Abílio — Rua Veiga Filho, 259 (S. Paulo).
Matos, Osmar — Av. Estácio de Sá, 136, ap. 301 (Niterói).
Medeiros, Ceci Mascarenhas de — Av. Lineu de Paula Machado, 52 (Rio de Janeiro).
Medina, Heitor S. G. — Caixa postal 357 (Curitiba).
Melo, Emílio Fiúza de — Av. Conselheiro Furtado, 239 (Belém).
Mendes, Rodovalho — Rua 9, n.º 7 (Goiânia).

Mendes, José Pessoa — Rua Esperança, 336 (Pôrto Alegre).
Mendes de Castro, Benedito — Rua Atlântica, 463 (S. Paulo).
Menezes, Dardo — Rua Gal. Bento Martins, 32 (Uruguaiana — Rio Grande do Sul).
Mesiano, Aquiles — Av. Lineu de Paula Machado, 836 (Rio de Janeiro).
Mesquita, André Petrarca de — Rua Paula Freitas, 32, ap. 317 (Rio de Janeiro).
Mindelo, José Luiz de Araújo — Av. Gentil Bittencourt, 461 (Belém).
Miranda, José Lisboa — Rua Voluntários da Pátria, 127, apt. 508 (Rio de Janeiro).
Miranda, Rui Noronha — Rua Bruno Filgueira, 384 (Curitiba).
Miranda, Valdemir — Av. Portugal, 52 (Recife).
Miranda Júnior, João — Rua Evaristo da Veiga, 49-2.º (Rio de Janeiro).
Molo, Miguel Agostinho Risola — Avenida Presidente Vargas, 418-17.º (Rio de Janeiro).
Monteiro, Alfredo Bahia — Av. Araújo Pinho, 16, ap. 3 (Salvador).
Monteiro, Hamilton dos Santos — Rua Tristão Gonçalves, 762 (Fortaleza).
Morais, José Dias de — Rua Vasconcelos Tavares, 25 (Santos).
Morais, Manoel Odorico — Av. Santos Dumont 1216 (Fortaleza).
Morais, Mário Augusto Pinto de — Rua Manoel Barata, 625 (Belém).
Morais, Rui Gomes de — Rua 12 de Maio, 223 (Rio de Janeiro).
Moreira, Luiz Fernando — Rua Venâncio Aires, 1106, ap. 22 (Pôrto Alegre).
Moreira da Fonseca, Joaquim — Rua São José, 85-5.º (Rio de Janeiro).
Moses, Artur — Rua Rosário, 134-1.º (Rio de Janeiro).
Mota, Célio P. — Av. 15 de Agôsto (Ed. Importadora, ap. 702) (Belém).
Moura, Aureliano Matos de — Rua Lamenha Lins, 88 (Curitiba).
Mourão, Benedictus Mário — Rua Junqueira, 55 (Poços de Caldas, Minas Gerais).
Mourão, Gui — Rua Dr. Murici, 708-3.º, s. 330 (Curitiba).
Negreiros, Eleutério Brum — Av. Copacabana, 861 — S. 609 (Rio).
Néri Guimarães, Felipe — Rua Sacopã, 57, ap. 102 (Rio de Janeiro).
Neves, Francisco José — Rua Bueno Brandão, 439 (Belo Horizonte).
Neves, René Garrido — Rua Nóbrega, 119 — Santa Rosa (Niterói).
Niemeyer, Armin — Rua Vigário José Inácio, 311-2.º (Pôrto Alegre).
Nogueira, Cássio — Rua Assembléia, 104-5.º, s. 502 (Rio de Janeiro).
Nogueira, Lourival — Rua 26, n.º 583, Tangerinal (Volta Redonda — E. do Rio de Janeiro).
Nolasco, Arnaldo — Rua Engenheiro Sampaio, 79 (Recife).
Oliveira, Adalberto Mendes de — Rua Grajaú, 53 (Rio de Janeiro).
Oliveira, Nelson Vítor de — Rua Prof. Oliveira de Menezes, 112 (Rio de Janeiro).
Oliveira, Wilson Coqueiro de — Av. Alcindo Cacela, 860 (Belém).
Oliveira Lima, A. — Av. Rio Branco, 277-12.º, s. 1210 (Rio de Janeiro).
Orsini de Castro, Olinto — Rua Rio de Janeiro, 1662 (Belo Horizonte).

Padilha Gonçalves, Antar — Av. Ataulfo de Paiva, 1105 (Rio de Janeiro).

Paes de Oliveira, Paulo — Rua Gal. Glicério, 364, ap. 804 (Rio de Janeiro).

Paiva, Fernando de Medeiros — Rua Tôrres Homem, 458 (Rio de Janeiro).

Paiva, Gustavo Ferreira de — Rua Fernandes Tourinho, 955 (Belo Horizonte).

Parreiras Horta, Eduardo — Rua Barão de Lucena, 81 (Rio de Janeiro).

Parreiras Horta, Paulo — Rua Barão de Lucena, 81 (Rio de Janeiro).

Patrício, Luiz Dias — Av. Brigadeiro Luiz Antonio, 878, 7.º andar (São Paulo).

Peixoto, Perilo Galvão — Rua Oliveira Rocha, 54, ap. 202 (Rio de Janeiro).

Peixoto Guimarães, José Pena — Rua Clarimundo de Melo, 1101 (Rio de Janeiro).

Penalva Costa, Fábio — Rua México, 98-4.º, s. 409 (Rio de Janeiro).

Pereira, Acúrcio L. — Ed. Mariana 4.º, s. 416 (Belo Horizonte).

Pereira, Álvaro Magalhães — Rua Dr. Sardinha, 156 — Santa Rosa — Niterói.

Pereira, Antônio Carlos — Rua Halfeld, 603-1.º (Juiz de Fora).

Pereira, Ciro de Campos Aranha — Rua Tomaz Carvalhal, 208 (São Paulo).

Pereira, José Barros — Rua do Imperador, 863 (Fortaleza).

Pereira, Oaci Carlos — Rua João Lira, 81 (Rio).

Pereira Filho, Manoel — Rua Pinto Bandeira, 331 (Pôrto Alegre).

Pereira da Silva, Carlos Leite — Rua Dr. Timóteo, 395 (Pôrto Alegre).

Pereira Gomes, Rui — Rua Marquês de Pinedo, 71 (Rio de Janeiro).

Pereira Rêgo, Aguinaldo — Rua Senador Vergueiro, 154, ap. 1201 (Rio de Janeiro).

Periassu, Demétrio Bezerra Gonçalves — Av. Copacabana, 664, ap. 903 (Rio de Janeiro).

Pimenta, W. de Paula — Faculdade de Medicina (Ribeirão Prêto, São Paulo).

Pinheiro, Livino — Av. Francisco Sá, 1743-A (Fortaleza).

Pinto, José Thiers — Rua Prof. Estelita Lins, 63 (Rio de Janeiro).

Pinto, Maria Nazaré — Rua João Balbi, 505 (Belém).

Pinto, Moacir Teixeira — Rua 15 de Novembro, 1222, ap. 501 (Curitiba).

Piva, Nestor — Av. Desembargador Maynard, 174 (Aracaju).

Pires, Ubirajara — Caixa postal 250 — (Varginha, Minas Gerais).

Pondé, Adriano — Rua 8 de Dezembro, 38 (Salvador).

Pondé, Armando — Rua Boulevard Suiço, 57 (Salvador).

Pontes, Flávio de Brito — Av. Gentil Bittencourt, 58 (Belém).

Portela, Osvaldo Baltazar — Rua Buenos Aires, 70-5.º (Rio de Janeiro).

Pôrto, Jarbas Anacleto — Av. N. S. de Copacabana, 540, s. 602 (Rio de Janeiro).

Portugal, Hildebrando Marcondes — Rua Prudente de Morais, 1189 (Rio de Janeiro).

Portugal, Osvaldo — Rua Batatais, 538 (S. Paulo).

Posse Filho, Antônio Martins — Rua Gago Coutinho, 94, ap. 302 (Rio de Janeiro).

Proença, Paulo — Rua Voluntários da Pátria, 286 (Rio de Janeiro).

Prudêncio, João — Rua Paraguassu, 20 (Salvador).

Quintela, Jorge — Rua D. Vidal, 85 — Farol (Maceió).

Rabelo, Eduardo (*).

Rabelo, Francisco Eduardo Acióli — Rua Senador Vergueiro, 14 (Rio de Janeiro).

Rabinowits, José — Av. Copacabana, 872, ap. 903 (Rio de Janeiro).

Ramos e Silva, João — Av. 13 de Maio, 37-3.º (Rio de Janeiro).

Renda, José — Ed. Trianon, s. 101 — Av. Guararapes (Recife).

Rezende, Sebastião Teotônio — Hotel Espanhol (São João del-Rei, Minas Gerais).

Ribas, Edgar Barbosa — Rua Dr. Murici, 498 (Curitiba).

Ribeiro, Helio da Silva — Rua Franco Velasco, 47, ap. 4 (Salvador).

Ribeiro Neto, Domingos Oliveira — Rua Dr. Melo Alves, 235 (São Paulo).

Ribeiro, A. A. de Almeida — Rua Ramalhete, 550 (Belo Horizonte).

Rietmann, Bruno — Rua São Lázaro, 105 (Salvador).

Risi, João Batista — Rua Gastão Gonçalves, 31 (Niterói).

Rocha, Clóvis Soisson da — Rua Tavares Bastos, 21, c. 31 (Rio de Janeiro).

Rocha, Darci — Rua Azenha, 705 (Pôrto Alegre).

Rocha, Gline Leite — Rua México, 41-5.º, s. 502 (Rio de Janeiro).

Rocha, José Maria Munhoz da — Praça Zacarias, 36-4.º (Curitiba).

Rocha, Maria Clara M. da — Rua Gal. Vitorino, 273, ap. 3 (Pôrto Alegre).

Rocha Neto, Mário Jorge Fernandes da — Sinimbu, 1562 (Caxias do Sul, R. G. do Sul).

Rodrigues, Augusto Chaves — Trav. Rui Barbosa, 862 (Belém).

Rossas, Tomaz Pompeu — Rua Padre Leonel Franca, 100, ap. 102 (Rio de Janeiro).

Rotberg, Abraão — Rua Marconi, 131-6.º (São Paulo).

Rutowitsch, Mário — Rua Otávio Correia, 253 (Rio de Janeiro).

Sá e Silva, Lauro — Rua Alcindo Guanabara, 15-A-7.º (Rio de Janeiro).

Saliba, Nagib — Av. Augusto de Lima, 1.568 (Belo Horizonte).

Sampaio, Sebastião de Almeida Prado — Rua Guassu, 141 (São Paulo).

Santos, Carlos Candal dos — Rua Andradas, 1534, térreo, fundos (Pôrto Alegre).

Santos, José Malheiros dos — Rua São Paulo, 498-3.º (Belo Horizonte).

Sarmento, Telmo Rodrigues — Rua Belém, 1714 (Manaus).

Schnitzler, Roberto — Rua Duque de Caxias, 789 (Londrina, Paraná).

Schweidson, José — Caixa Postal 402 (Curitiba).

Serra, Osvaldo — Rua Laranjeiras, 490 (Rio de Janeiro).

Serruya, José — Rua Aurelino Leal, 7, apt. 801 (Rio de Janeiro).

Silva, Alcides de Azevedo — Rua Prof. Gabizo, 151, ap. 302 (Rio de Janeiro).

Silva, Armando Domingos da — Inst. de Saúde Pública — Canela (Salvador).

(*) Antigo Prof. Cat. de dermato.-sifil. da Univ. do Brasil, falecido em 1940. Seu nome será perpètuamente conservado na lista dos componentes da Sociedade, conforme deliberação tomada em sessão de outubro de 1940.

Silva, Cândido de Oliveira e — Rua Engenheiro Pena Chaves, 15, ap. 202 (Rio de Janeiro).

Silva, Domingos Barbosa — Rua Benjamin Constant, 767 (Belém).

Silva, Hugo Santos — Av. Francisco Glicério, 654 (Santos).

Silva, Georges — Rua Ouvidor, 169, 9.º andar, s. 909 (Rio de Janeiro).

Silva, Ives Palermo de — Praça D. Pedro II, 101 (Salvador).

Silva, Manoel Eugênio da — Inst. de Saúde Pública — Canela (Salvador).

Silva, Moacir dos Santos — Rua Santa Luzia, 732-9.º (Rio de Janeiro).

Silva, Newton Neves da — Av. Bastion, 528 (Pôrto Alegre).

Silvani Filho, Aníbal Muniz — Rua Conceição Foeppel, 51 (Salvador).

Silveira, Edu Dias da — Pano da Areia, 5926 (Pôrto Alegre).

Soares, José Augusto — Rua Monsenhor Gil, 1765 (Terezina).

Souza, Argemiro R. de — Av. Brigadeiro Luiz Antônio, 388-7.º-A, ap. 75 (São Paulo).

Souza, Cristóvão Colombo de — Rua Barata Ribeiro, 664, ap. 102 (Rio de Janeiro).

Souza, Paulo Álvaro de — Av. Cruz Gabugá, 855 (Recife).

Souza-Araújo, Heráclides César de — Av. 13 de Maio, 37-1.º (Rio de Janeiro).

Souza Coelho, Roberto de — Av. Rio Branco, 251-11.º (Rio de Janeiro).

Spencer Ferreira, Herbert — Av. Jerônimo de Oruellas, 145 (Pôrto Alegre).

Srur, Armando Sabaa — Rua Boaventura da Silva, 274 (Belém).

Teixeira, Gilberto de Azevedo — Rua Maria Angélica, 694 (Rio de Janeiro).

Teixeira, Luiz Augusto Nunes — Av. 7 de Setembro, 338 e 334 (Campos, Estado do Rio).

Terra, Fernando (*).

Tibiriçá, Paulo de Queiroz Teles — Praça Dom Feliciano, 56, ap. 121 (Pôrto Alegre).

Tinoco, Durval Guimarães — Rua Araújo Leite, 340 (Marquês de Valença, Estado do Rio).

Tôrres Otávio — Rua Rocha Galvão, 22 (Salvador).

Tramujas, Armando — Rua do Rosário, 99 (Curitiba).

Trotta, Newton — Rua Diomedes Trotta, 332 (Rio de Janeiro).

Treuherz, Valter — Rua Barão de Itapetininga, 120-7.º (São Paulo).

Vasconcelos, José Geraldo Ponte de — Rua Antônio Augusto, 980 (Fortaleza).

Vieira, Geraldo Rodrigues — Rua Curitiba, 2105 (Belo Horizonte).

Vieira, João Paulo — Rua Libero Badaró, 488-3.º (S. Paulo).

Vieira Braga, Raul — Av. N. S. de Copacabana, 95, ap. 601 (Rio de Janeiro).

Vilas Boas, Jaime — Rua Barão de Itaipu, 391 (Rio de Janeiro).

Vilas Boas, Norberto d'Ávila — Rua Barão de Itaipu, 391 (Rio de Janeiro).

Vilela Pedras, José Augusto — Av. Delfim Moreira, 588 (Rio de Janeiro).

(*) Antigo Prof. Cat. de dermato.-sifil. da Univ. do Brasil, falecido em 1947. Seu nome será perpètuamente conservado na lista dos componentes da Sociedade, conforme deliberação tomada em sessão de maio de 1947.

Villela, Rui de Almeida — Boa Viagem (Niterói).
Xavier, Alvorino Mércio — Rua Goitacaz, 223 (Pôrto Alegre).
Zamith, Vinício de Arruda — Rua Conselheiro Crispiniano, 20-7.º (São Paulo).
Zéo, Arnaldo — Av. Graça Aranha, 326-5.º, ap. 52-A (Rio de Janeiro).
Zilberberg, Benjamin — Rua Melo Alves, 550, ap. 10 (S. Paulo).

SESSÃO DE 30 DE SETEMBRO DE 1959

O Sr. Presidente comunica o recebimento de ofício da Associação Argentina de Dermatologia, participando a realização, em Buenos Aires, das IV Jornadas Rio-Platenses de Dermatologia. É aprovada a proposta do Dr. Nelson Viana Machado, para sócio efetivo. O Dr. A. Padilha Gonçalves comunica que, afinal, foi reiniciada a publicação dos Anais Brasileiros de Dermatologia, com a impressão do número de março de 1958. Acrescenta ter havido substancial aumento de despesas, provàvelmente o dôbro do que custaram as publicações semelhantes, anteriores. Comunica, ainda, que ficou arbitrada pelo Colégio Ibero-Latino-Americano de Dermatologia, a taxa de Cr$ 1.000,00 (mil cruzeiros), em cruzeiros e não em dólares, devido a várias dificuldades, em particular nos Estados. O Prof. J. Ramos e Silva menciona o falecimento do Prof. Pautrier e solicita à Sociedade, da qual o extinto era sócio honorário, que se manifeste, prestando-lhe homenagem especial e dando ciência do seu pesar ao Prof. Boulanger, em Paris. Participa, ainda, o falecimento do Prof. Erick Hoffman, ocorrido em maio do corrente ano.

Ordem do dia:

CASO DE PENFIGÓIDE

Prof. R. D. Azulay

Schaio S., de 73 anos, branco, comerciário, polonês, residente no Rio de Janeiro, registrado sob n. 2.749, no Instituto de Dermatologia, em 22-4-59. De 14 a 30 de dezembro de 1958, o paciente esteve em Caxambu. Nos seus últimos dias de estada, surgiu-lhe bôlha, na face interna do braço direito. Em poucos dias, lesões idênticas surgiram no tronco e nos 4 membros. Até aquela data (22-4-59) o paciente foi tratado por um clínico, sem resultado. Têm surgido novas lesões, sem comprometimento do estado geral.

Exame dermatológico: o paciente apresenta erupção monomorfa, atingindo os 4 membros e o tronco, representada por bôlhas túrgidas e de conteúdo citrino. Essas lesões variam de tamanho, entre 3 e 5 cm. Há, ainda, áreas erosivas, arredondadas, com franja epidérmica periférica. Não há lesão de mucosas. Fenômeno de Nikolsky presente, não só à pressão de pele sadia, como também à pressão das bôlhas, em várias oportunidades.

Exames complementares: exame histopatológico de uma bôlha: a epiderme se apresenta discretamente atrófica, sem o desenho dos cones interpapilares e inteiramente destacada da derme. No espaço entre a epiderme e a derme, observam-se polimorfonucleares, muitos dos quais eosinófilos. O soalho dérmico da bôlha apresenta discreto infiltrado linfocitário e histiocitário, com alguns eosinófilos. Exame histopatológico da área em que foi realizado o Nikolsky: tôda a epiderme se encontra despregada da derme, com exceção de pequena área, em uma das extremidades do corte. A derme apresenta-se normal. Hemograma: hematias, 4.900.000 por mm3; hemoglobina,

15,6 g; leucócitos, 12.400 por mm3; segmentados, 44%; eosinófilos, 4%; basófilos, 3%; linfócitos, 43%; monócitos, 6%. Exame de urina: presença de proteína e hematias, em 2 exames. Exame urológico: foi verificada a presença de um adenoma de próstata.

Diagnóstico: penfigóide. Frente às lesões dermatológicas e do Nikolsky presente, em várias oportunidades, diagnosticamos pênfigo. O exame histológico, não só de uma bôlha como do Nikolski, permitiu o diagnóstico de penfigóide.

Comentários:

Dr. Jarbas A. Porto — Refere haver pensado em pênfigo foliáceo, após o exame do doente. Entretanto, com os elementos fornecidos pelo relator, no tocante à histopatologia, afastou tal diagnóstico. Menciona o caso de doente que apresentou, na Sociedade, há 4 meses, com a mesma doença. Tratado com corticóides, durante 30 dias, não mais apresentou lesões bolhosas.

Prof. Oswaldo Costa — Pergunta em que elementos se baseia o relator para o diagnóstico diferencial entre dermatite de Dühring, penfigóide e pênfigo de Lever.

Dr. B. Zilberberg — O penfigóide deve ser diferenciado da dermatite de Dühring pela presença freqüente do sinal de Nikolsky, ausente na dermatite de Dühring, e pela freqüência de comprometimento das mucosas.

Dr. L. Campos Melo — Informa haver comunicado à Sociedade, em nota prévia, o tratamento de caso de dermatite bolhosa com a hialuronidase, aplicada em injeções múltiplas subcutâneas, em tôrno das bôlhas. Houve completa cicatrização das áreas desnudadas, desaparecimento da febre e completa recuperação do estado geral. A seu ver, o capítulo das buloses continua confuso, havendo grande contradição nas publicações antigas e modernas.

Prof. R. D. Azulay — Considera que a falta de etiologia definida, no grupo das buloses, torna difícil a sua sistematização. Há a destacar, entretanto, o critério histiológico, sobretudo o da acantólise (pênfigo). O mesmo não se pode dizer com relação à bôlha subepidérmica. Se a dermatite de Dühring apresenta bôlhas subepidérmicas, estas também são encontradas na epidermólise bolhosa, nos penfigóides, nas farmacodermias, etc. Na falta de critério mais preciso, a inclusão do penfigóide dentro do quadro da dermatite de Dühring pode ser razoável para uns e não para outros, uma vez que o critério (bôlhas subepidérmicas) é muito falho. Baseando-nos no critério clínico-evolutivo, podemos considerar o penfigóide distinto da dermatite de Dühring. Adotamos êste critério, apesar de estarmos convencidos da sua fraqueza.

LESÕES ATÍPICAS DE DERMATITE ATÓPICA

Dr. Jarbas A. Porto

Caso I (reapresentação): G. M. H., de 10 anos, branca, brasileira. Esta paciente foi apresentada, na sessão de agôsto, com o diagnóstico de dermatite atópica em tratamento pela dexametasona. Trinta e cinco dias após o início do tratamento pelo corticosteróide, em 11-9-59, a paciente não apresentava lesões cutâneas ativas. Mostrava, contudo, "facies lunar" e lesões ungueais em regressão. No dia 18, foi interrompida a administração do corticóide e prescrito ACTH, 20 u. diárias, durante 2 dias. Observou-se melhora das lesões das unhas, especialmente das dos dedos. No dia 28, verificava-se regressão acentuada da fácies lunar e melhora franca das unhas, cuja

distrofia se limitava à porção anterior. A porção posterior podia ser considerada normal. Observava-se, na região tenar da mão direita, área numular de descamação, limitada por colarete escamoso, circunscrevendo placa eritêmato-rosada. A cabeça do grande artelho esquerdo apresentava lesão eritematosa, circunscrita por colarete escamoso, notando-se, no limite externo do quadrante súpero-interno, área de microvesiculação, em bouquet. Informou a paciente que a descamação ocorreu espontâneamente, não precedida de prurido.

Caso II: I. S. L., de 12 anos, branca, brasileira, estudante. Há, aproximadamente, 4 anos teve "eczema", em alguns dedos de ambas as mãos. Desde então, submeteu-se a numerosos tratamentos, locais e hipossensibilizantes. Tem apresentado períodos de remissões parciais e de exacerbações, sem relação com qualquer fator reconhecível. Há 2 anos, verificou-se o aparecimento de ceratose e vermelhidão nas plantas dos pés, com períodos de acalmia e outros em que tôda a planta estava comprometida, com propagação para os bordos, especialmente para o interno. Por vêzes, formou-se intensa carapaça córnea, que atingia tôda a área plantar, complicando-se com o aparecimento de ragádias profundas, muito dolorosas, e exsudação abundante que, ao involuir, determinava descamação, em bloco, da área do calcâneo. Há um ano, surgiu lesão idêntica na palma da mão esquerda. Tôdas estas lesões são intensamente pruriginosas e o prurido aparece por crises paroxísticas, sem relação com qualquer fator reconhecível. Há, aproximadamente, 1 ano, manifestou-se dermatose generalizada que se caracterizou por "eczema sêco", "seborréico" (sic), na fronte e numerosas placas numulares, hipocrômicas ou eritematosas, com ceratose folicular. Esta desapareceu alguns meses depois. Quando examinada, a paciente encontrava-se em tratamento hipossensibilizante e usando pasta granúgena. A paciente teve as doenças próprias da infância e goza de boa saúde. Foram anotadas várias manifestações de atopia em irmãos da paciente, colaterais e ascendentes maternos.

Exame dermatológico: a paciente apresenta moderado grau de xerose difusa, especialmente nas pernas e nos braços, onde também se notam numerosas lesões de ceratose pilar, predominantes na face externa dos membros. Observa-se, na face externa do braço direito, acima do cotovelo, lesão numular, hipocrômica, com descamação em pequenas lâminas e ceratose folicular discreta. As faces laterais e o dorso do 4.º e 5.º dedos, da mão direita, apresentam pequenas placas de eczematização desídrosiforme, onde se nota eritema vivo, microvesiculação, edema discreto e áreas escamocrostosas, acompanhadas de intenso prurido paroxístico. Na palma da mão esquerda, com propagação para os bordos da mão, e à face volar do punho, presença de placa eczematóide, psoriasiforme, intensamente pruriginosa, com sulcaturas superficiais, com eritema vivo, sem vesiculação aparente no centro mas perceptível nos bordos, os quais são bem demarcados. Na planta dos pés, estendendo-se aos bordos e ao calcâneo, observa-se eczematização, com ceratose moderada e descamação laminar, em fundo vermelho vivo ou rosado, com periferia bem delimitada, mostrando, em algumas áreas, descamação em colarete. Em tôrno das unhas dos grandes artelhos, e no limite superior dos espaços interartelheanos, nota-se eritema e descamação, sem fissuras nem vesiculação.

Exames complementares: histopatologia: estrutura de eczematide (bordo interno do pé direito); estudo micológico: pesquisa direta e culturas negativas para cogumelos patogênicos (plantas dos pés, bordo interno do pé direito e lesões nos espaços interartelheanos).

Comentários:

Dr. D. Peryassu — Declara que a morfologia psoriasiforme despertou a sua atenção, pois é peculiar ao psoríase o quadro clínico que viu. É de parecer que, não obstante todos os antecedentes alérgicos da doente, poderá a mesma evoluir para um quadro clínico dermatológico, franco, de psoríase.

Prof. H. Portugal — Teve a impressão de que se tratava de psoríase. No que se refere à histologia, informa já ter visto casos típicos de psoríase sem as lesões clássicas, devido a surtos exsudativos que desfiguram a imagem habitual. Acha que pode ser conservado o têrmo dermatite, uma vez que as manifestações cutâneas de atopia são inflamatórias, excluindo, naturalmente, as distrofias, a xerose e a ceratose pilar.

Dr. A. Padilha Gonçalves — Acha mais provável que se trate de psoríase. É de opinião que nada impede que o quadro clássico de psoríase incida em doentes constitucionalmente atópicos, como pode acontecer com não atópicos.

Dr. J. D. Azulay — Solicita seja esclarecido qual o critério adotado, no que se refere às lesões ungueais, como diagnóstico diferencial entre o psoríase e a dermatite atópica.

Dr. B. Zilberberg — Esclarece que é difícil diferenciar o diagnóstico histológico entre o psoríase e a eczematide. É de parecer que a evolução clínica pode conduzir melhor a um diagnóstico correto.

Prof. R. D. Azulay — Acredita, principalmente, pelo quadro histológico, que se trate de psoríase, de preferência a eczema.

Dr. M. Rutowitsch — Informa estar acompanhando, de perto, os trabalhos do Dr. Jarbas, e, embora ainda não concorde plenamente com o acêrto de tôdas as suas afirmativas, acredita que, em grande parte, êle terá razão. Comunica que, em casos seus, tem adotado esta nova orientação, com resultados surpreendentes.

TRATAMENTO DAS DERMATOFÍCIAS COM GRISEOFULVIN

Dr. A. Padilha Gonçalves

Publicado, como trabalho original, no n.º 1 do vol. 34 dêstes "Anais" (março de 1959).

Comentários:

Dr. J. D. Azulay — Observou o comportamento do produto em casos de epidermofitose, de tinha microspórica e de onicomicose. Após 30 dias de tratamento, no caso de onicomicose (6 comp. por dia), não observou melhora alguma. No caso de epidermofitose, após o mesmo período de tratamento, e com a mesma dosagem, o doente acusou cessação do prurido. No caso de tinha microspórica, foi evidente a melhora, tendo os pêlos se tornado mais fixos. Em nenhum dos casos foi realizada cultura.

Dr. Jarbas A. Pôrto — Felicita o relator pela comunicação e, sobretudo, pelo zêlo demonstrado na realização das pesquisas micológicas. Acha que o medicamento é de ação lenta, só se manifestando os efeitos muito tempo após o seu uso.

Prof. A. Carlos Pereira — Menciona que, em algumas de suas formas ou origens, os antibióticos chegam a favorecer o aparecimento ou a proliferação de cogumelos. É conhecido o efeito do Mycostatin contra as leveduras. Acha que os estudos do relator constituem mais um passo no tratamento das micoses.

Prof. J. Ramos e Silva — Refere ter visto resultado positivo, com o uso da droga em Miami, em Caracas e em Portugal, sendo de parecer que se trata de grande solução para o tratamento das dermatomicoses. Na sua opinião, o produto teria ação micoestática, combinando-se com a queratina do pêlo, tornando-o, assim, inadequado ao fungo. Aconselha, concomitantemente, tratamento tópico.

Dr. E. Drolhe da Costa — Menciona 5 casos em tratamento no seu Serviço, sendo 4 de onicomicose pelo Tricofitum rubrum e um de tinha microspórica. Foi notável a ação do medicamento neste último caso. É de parecer que, com êsse produto, avança-se um grande passo, particularmente quando se deseja debelar surtos de tinha nas creches e nos asilos, considerando que a depilação pelos raios X, além de ser cara, corre os riscos da dosagem.

ERITRASMA COM LESÕES MÚLTIPLAS

Drs. A. Padilha Gonçalves e *G. Mangeon*

PSEUDO-LICHEN SCLERO-ATROFHIANS. INCIDÊNCIA

FAMILIAL — *Drs. A. Posse Filho* e *Jarbas A. Pôrto*

Os relatores observam que o pseudo-lichen sclero-atrophians, em crianças, é pouco comum entre nós. Por êsse motivo, apresentam dois casos, mais interessantes pelo fato de ocorrerem em duas irmãs, ainda na primeira infância. O diagnóstico clínico foi confirmado pelo exame histopatológico, em uma das pacientes, não se realizando a biópsia na outra por motivos óbvios. O exame dermatológico do pai das doentes não revelou lesões de pseudo-lichen sclero-atrophians, enquanto que as informações pessoais da mãe são negativas para esta dermatose.

Caso I: I. E. L., de 6 anos (27-7-53), branca, brasileira. Teve varicela, sarampo, coqueluche e cachumba. Sua mãe notou, há 2 anos, presença de placa esbranquiçada na vulva, após exame a que procedeu, em virtude de prurido apresentado nessa região. Desde então, tem usado várias pomadas, sem obter qualquer melhora da lesão, embora tenha desaparecido o prurido.

Exame dermatológico, em 14-8-59: a paciente apresenta placa esbranquiçada, porcelânica, atrófica, de superfície plissada, com bordos arciformes, bem delimitados, localizada no bordo e na face interna dos grandes lábios, no capuz, no prepúcio e na fosseta navicular, estendendo-se, em faixa, da fúrcula ao bordo anterior do ânus. Dentro desta placa, no têrço posterior da mucosa dos grandes lábios, vêem-se algumas saliências punctiformes. Aproximadamente, há seis meses, não apresenta prurido.

Caso II: V. L. E. L., de 4 anos (13-11-54), branca, brasileira. Teve varicela, sarampo e coqueluche. Sòmente há 2 meses a atenção da genitora foi despertada para o exame da vulva, motivada por prurido noturno que a paciente apresentava nessa região. Nessa oportunidade, observou a presença de placa esbranquiçada.

Exame dermatológico, em 24-8-59: a paciente apresenta placa esbranquiçada, pruriginosa, levemente atrófica, de bordos bem definidos, arciformes, situada no capuz, na metade anterior do bordo e da mucosa dos grandes lábios, continuando-se, de cada lado, pelo bordo do grande lábio até à fúrcula e daí estendendo-se à fosseta navicular.

Histopatologia: quadro histológico de pesudo-liquen esclero-atrófico.

Comentários:

Prof. R. D. Azulay — Acha que êstes casos são interessantes e de histologia muito característica.

Dr. D. Peryassu — Ressalta o fato de que a doença é comum aos adultos, porém tem sido observada em crianças. O interêsse inconteste da apresentação é o fato da idade das irmãs menores. Êste fato, provàvelmente, explicaria o mecanismo patogênico do quadro, de vez que, como na menopausa, há desequilíbrio hormonal nessa fase da vida.

Dr. A. Padilha Gonçalves — Refere que, há cêrca de um ano, o Dr. Mangeon apresentou, nesta Sociedade, caso de menina com lesões atróficas, situadas no tronco e com acromia vulvar, idênticas às citadas pelo relator, porém sem sinais atróficos e sem escleroses. A histologia opinou pelo diagnóstico de esclerodermia.

DOENÇA DE STURGE-WEBER

Prof. R. D. Azulay

Palmira C. C., branca, de 42 anos, brasileira, casada, doméstica. Registrada sob n. 900, na Clínica Dermatológica da Faculdade Fluminense de Medicina, em 11-4-57. Informa apresentar, desde o nascimento, manchas na face e não haver casos idênticos na família.

Exame dermatológico: a paciente apresenta mancha angiomatosa, plana, de côr vinhosa, localizada na metade esquerda da face, abrangendo as regiões frontal, nasal, labial e palpebral superiores, os sulcos nasogeniano, parietal e jugal.

Exames complementares: através do exame radiológico do crânio, verifica-se, com projeção sôbre a sutura fronto-parietal, calcificação semilunar, de duplo contôrno, visível nas duas incidências. Essa imagem é sugestiva de angioma calcificado (doença de Sturge-Weber?) Ass. Dr. João Luiz Nunes. Eletroencefalograma: anormal, evidenciando, mediante prova da hiperpnéia, surtos paroxísticos, de formações punctiformes, em espiga, mono e bifásicos, irregularmente distribuidos em tôdas as derivações, com discreta predominância nas zonas frontais bilaterais. Ass. Dr. José Moreira Salgado. Não são observadas alterações oculares, nem nervosas.

Comentários:

Dr. J. D. Azulay — Acha que o resultado anormal do eletroencefalograma não constitui novidade. Pede aos presentes que, em casos de dermatoses congênitas, procedam, como rotina, a êste tipo de exame.

Dr. M. Rutowitsch — Informa que, há muitos anos, êstes exames (encefalogramas) vêm sendo feitos, rotineiramente, nos casos suspeitos.

DOENÇA DE RECKLINGHAUSEN COM EXTENSO COMPROMETIMENTO DOS NERVOS

Prof. R. D. Azulay e *Dr. Elias Azulay*

Odaléa C. K., branca, de 35 anos, brasileira, solteira, doméstica, registrada sob n.º 289 na Clínica Dermatológica da Faculdade Fluminense de Medicina, em 15-5-56. A paciente refere ter uma irmã com morbus Hansen. Como ùltimamente lhe tenham surgido nódulos e manchas, veio procurar o Serviço, para elucidação do diagnóstico.

Exames dermatológico e neurológico: são observados, em áreas diversas de pele, nódulos de tamanho variado, a maioria dos quais perceptíveis apenas pela palpação. São livres e duros. Observam-se, na pele, algumas manchas castanhas. Os nervos periféricos (cubitais, ciático-popliteus externos, orbiculares, etc.), e seus diversos ramúsculos se apresentam espessados, notando-se a presença de nódulos, em rosário, no trajeto dos mesmos.

Exames complementares: exame histopatológico (lâmina B 32), de dois nódulos, revelou alterações de neurofibromatose de Recklinghausen. Teste de Mitsuda: positivo. Eletroencefalograma: normal.

Os relatores declaram jamais haver observado caso de doença de Recklinghausen com comprometimento tão extenso dos nervos periféricos. Êsse comprometimento neural, em se tratando de paciente em contacto com lepra, poderia sugerir a possibilidade de morbus Hansen.

Comentários:

Dr. Cesar A. Chiaffitelli — Refere que, em 1956, viu o caso apresentado, tendo-o levado ao Hospital dos Servidores do Estado, para esclarecimento diagnóstico. Ali, foi firmado, clínica e histològicamente, o diagnóstico de doença de Recklinghausen.

CASO DE ANGIOQUERATOMA

Prof. R. D. Azulay e *Dr. René Garrido Neves*

Octaviano B. S., branco, brasileiro, de 36 anos, solteiro, militar, registrado sob n. 2552 na Clínica Dermatológica da Faculdade Fluminense de Medicina, em 2-5-59. Nada apresenta de interessante, com referência a antecedentes mórbidos, familiares e pessoais. A doença atual teve início, há 5 meses, com o aparecimento de pequenos pontos vermelhos, situados na mão direita, ocasionando a formação de "calos". Algumas lesões desapareceram espontâneamente. Relaciona o aparecimento das lesões com a picada digital para exame de sangue.

Exame dermatológico: observam-se, na região dorsal da mão direita, algumas lesões crostosas, com halo eritematoso, de tamanhos inferiores a grãos de milho. A região tenar direita apresenta lesão hiperceratósica, em planalto, áspera ao tato, de forma circular e com 1 cm. de diâmetro.

Exame histológico (lâmina 242): nota-se, no corpo papilar, imediatamente abaixo da epiderme, a existência de lacuna sangüínea, de dimensões apreciáveis. A epiderme adjacente apresenta-se hipertrofiada. O aspecto histológico é, pois, de angioqueratoma de Mibelli.

Comentários:

Dr. D. Peryassu — Felicita os relatores. Refere ser mais freqüente a localização das lesões na bôlsa escrotal, podendo, entretanto, ser observada nas mãos.

Prof. R. D. Azulay — Declara ter, inicialmente, pensado em verruga, achando uma surprêsa o resultado do exame histopatológico.

NAEVI MÚLTIPLOS — Dr. M. Rutowitsch

Considera-se como *naevus*, desde a definição clássica de Darier, *"tôda a malformação congênita da pele que se apresenta sob a forma de manchas ou tumores persistentes"*. Sabemos que, em maio-

ria, os *naevi* são hiperplásicos, embora existam naevi hipoplásicos e até mesmo aplásicos. Em geral, a displasia é localizada e atinge não só a um único tecido, como ocorre, por exemplo, nos angiomas. Há casos, porém, em que várias regiões e tecidos estão interessados. É o que vamos encontrar no presente caso, cujo interêsse não está apenas na progressão das lesões, como, também, na variedade de tipos apresentados.

Observação clínica: F. L. C. M. B., de 28 anos, brasileiro, branco, registrado sob n.º 236.195 no Hospital dos Servidores do Estado. Nascido a têrmo, mas extraído a forceps. Informa que sua mãe apresentava manchas semelhantes às por êle apresentadas, localizadas no pescoço. Em 1947, sofreu traumatismo na região orbitária D, onde se formou um hematoma, o qual regrediu normalmente. Em 1953, reparou, pela primeira vez, que, ao meter as mãos dentro de água fria, em pleno inverno, em Belo Horizonte, a mão direita, e apenas esta, se mostrou avermelhada. Desde essa ocasião, começou a se formar pigmentação marron-claro. Pouco tempo depois, observou que em ambas as pálpebras, tanto superiores como inferiores, de ambos os olhos, estavam aparecendo, também, manchas escuras, amarronadas e persistentes. Há 3 anos, vindo para o Rio de Janeiro, começou a freqüentar a praia, quando, então, observou a existência de outras manchas disseminadas pelo tronco.

Descrição clínica: cabeça — couro cabeludo normal, não se verificando a existência de mancha ou sinal. Face: no ramo E do maxilar inferior, presença de extensa cicatriz, devida ao emprêgo de forceps no momento do parto. As regiões orbitárias e as pálpebras, desde o ângulo interno até os 2/3 externos, apresentam manchas amarronadas, lisas, planas e uniformes. Nas pálpebras superiores e inferiores, de ambos os olhos, observam-se lesões planas, lisas e pardacentas, bem como outras situadas em plena esclerótica, constituindo o que se donomina de "naevus fusco caeruleus", de Ota. Pescoço: manchas eritematosas, discretas e difusas, localizadas na face anterior, que desaparecem à vitro-pressão, constituindo verdadeiro naevus hiperêmico. Tronco: quer em sua face anterior como na posterior, apresenta, também, êste tipo de naevus hiperêmico, o qual toma, em certos pontos, aspecto reticulado e, em outros, aspecto de naevus anêmico. No hipocôndrio D, encontram-se manchas irregulares, cinzento-escuras, com aspecto de naevus pigmentado difuso, entremeado por zonas de pele sã. Na altura das cristas ilíacas, principalmente à esquerda, observa-se faixa eritematosa, que se estende até a região lombar, tomando, por vêzes, a forma rendilhada. Nos membros superiores encontram-se as seguintes lesões: na face anterior do antebraço D, mancha retangular, lisa, côr de café com leite, verdadeira "mancha hepática"; no dorso da mão D, extenso eritema difuso; no têrço médio do braço E, pequeno naevus caeruleus, e, junto ao cotovêlo, pequena mancha arredondada, pigmentada, de coloração marron-escuro. Nos membros inferiores encontram-se as seguintes lesões no quadril E, desde a crista ilíaca, estendendo-se em direção à coxa e atingindo a perna e o pé, extensa lesão eritematosa, plana, homogênea e difusa; no dorso do pé D e na região plantar, lesões avermelhadas, planas e circunscritas, devidas à dilatação vascular, desaparecendo à vitro-pressão.

Resumindo, o caso apresentado caracteriza-se por: naevus fuscus caeruleus, na esclerótica e nas pálpebras; naevus hyperemicus no pescoço e naevi hyperemicus e anemicus no tronco; naevus pigmentado no hipocôndrio D; mancha hepática no antebraço D; naevus caeruleus no braço E; naevus hyperemicus, difuso, nos membros inferiores E e na planta do pé D.

Sessão de 28 de outubro de 1959

O Sr. Presidente congratula-se com a Sociedade, não só pela qualidade e pelo número de casos que têm sido apresentados às Sessões, como também pelo interêsse demonstrado pelos colegas de outros Estados que, constantemente, a elas vêm comparecendo. O Prof. J. Ramos e Silva comunica que o Prof. Assis falará, no dia seguinte, sôbre tuberculino-diagnóstico, na Policlínica Geral. Aproveita a oportunidade para avisar que o Dr. Degos, de Paris, deverá chegar a esta Capital no próximo dia 21 de novembro, com o objetivo de homenagear, especialmente, a Sociedade, onde deverá realizar uma conferência. O Sr. Presidente lembra que, de acôrdo com o preestabelecido, a próxima reunião será realizada no Serviço de Dermatologia do Hospital dos Servidores do Estado.

Ordem do dia:

ERYTHEMA CHRONICUM MIGRANS

Prof. J. Ramos e Silva

Caso I: J. L. S., de 39 anos, branco, brasileiro (Est. do Rio), casado, militar, residente no Rio de Janeiro, registrado sob n.º 34.320. Primeira consulta em 5-8-59. Apresenta, há 5 anos, alteração cutânea na região dorsal. É normolíneo, de bom estado geral aparente e, como referência patológica, cita, apenas, a sua dermatose e uma úlcera duodenal, da qual sofre há cêrca de 11 anos. Tomou para o tratamento desta, de modo habitual, desde 1957 (após, por conseguinte, o início da lesão cutânea), os medicamentos Pamine e Alucol simples. É dado ao hábito de caçar, passando, por vêzes, dias acampado no mato (Tinguá, Parati, Angra dos Reis e Baixada Fluminense).

Exame dermatológico: acha-se localizada no dorso, um pouco à esquerda da linha mediana, nas regiões inter e subescapular esquerda, placa eritematosa, pouco maior que uma mão e conformada em leque, tendo fímbria vermelha, túmida, em relêvo, com 12 a 15 mm de largura na parte superior, como a orla distal de um leque aberto. A porção de tegumento, circunscrita por êsse relêvo eritematoso ativo, estende-se esmaecendo gradativamente, para baixo (até o eixo do leque), assumindo tonalidade róseo-pálida, com leve componente lívida ou ciânica. Esta parte residual é lisa, plana e não apresenta outras alterações textuais. Não existe prurido ou ardor e os gânglios linfáticos axilares, e da nuca, não são palpáveis. O paciente informa que o arco de círculo marginal costuma involuir gradualmente, sendo substituído por novo foco de infiltração eritematosa, que se espraia de modo gradual, sempre de acôrdo com o mesmo feitio. O maior intervalo já observado, nestes cinco anos, entre o desaparecimento da lesão antiga e o início de nova, foi de 2 meses, durando a evolução, de cada surto, cêrca de 3 meses e aparecendo sempre, aproximadamente, na mesma área cutânea.

Histopatologia: praticada biópsia, na orla túmida da lesão (n. 1.207), encontramos as seguintes alterações: moderada hiperqueratose e edema da camada papilar da derme. Na parte média e na profunda desta última, ao redor dos vasos e de alguns folículos pilosebáceos, nota-se infiltrado predominantemente linfocitário, contendo alguns histiócitos e grandes mononucleares.

Diagnóstico: erythema chronicum migrans (Afzelius-Lipschütz).

Tratamento: injeções intramusculares de espiramicina, 100 mg., de 12 em 12 horas, até 27-8-59 (18 injeções), de 24 em 24 horas, daí

em diante (4 injeções), e, finalmente, de 48 em 48 horas, as duas últimas (total de 24 injeções). A lesão entra em regressão, aplainando-se o bordo eritematoso, cuja côr vai-se, também, degradando. Fica em observação quanto à possibilidade de novo surto. O tratamento foi reiniciado, logo depois, pela ocorrência de um ponto lenticular de recidiva (2 injeções por dia e, depois, uma por dia). Em 12-10-59, apresentou-se inteiramente livre de lesões, após um total (desde o início) de 56 injeções.

Caso II: R. M. N., de 28 anos, branco, brasileiro (Estado do Piauí), solteiro, comerciário, residente no Rio de Janeiro, registrado sob n.º 34.837. Primeira consulta em 23-9-59. A dermatose evolui há 2 anos e é muda, isto é, não apresenta sintomas subjetivos, tanto que lhe foi apontada por outra pessoa. Já desapareceu por duas vêzes, passando, da primeira, 2 meses sem nada, e, da segunda, 15 a 20 dias, voltando sempre depois. O paciente é um brevilíneo, de bom estado geral e pesando 74 quilos. Queixa-se, por vêzes, de dores no hipocôndrio direito, as quais atribui ao fígado e consideradas com relação à vesícula biliar pelo internista que, a nosso pedido, o examinou. Apresenta, na linha mediana dorsal, placa de 7x5 cm., situada na região interescapular, ao nível das últimas costelas e formando lesão irregular, limitada, encimada por burrelete pregressivo, túmido, vermelho, saliente (10 a 12 mm. de largura e 2 a 3 mm. de relêvo) e estendendo-se, para baixo, sob a forma de área pigmentada, eritêmato-acastanhada, residual, de limites imprecisos.

Exames complementares: hemograma (23-9-59): hematias, 5.300.000; hemoglobina, 15,0; hematócrito, 51; leucócitos, 7.000, sendo: eosinófilos, 12; bastões, 8; segmentados, 44; linfócitos, 28; e monócitos, 8%. Biópsia (23-9-59) n.º 1.225: epiderme pouco alterada. Edema da zona papilar e subpapilar, constituído, principalmente, de linfócitos, contendo, também, alguns histiócitos e algumas células reticulares. Êste infiltrado dispõe-se ao longo e ao redor dos vasos, das estruturas pilo-sebáceas e das glândulas sudoríparas. Em alguns pontos, podem-se observar pequenos filetes nervosos. Os vasos estão bem conservados e o colágeno mostra-se discretamente homogenizado.

Diagnóstico: erythema chronicum migrans (Afzelius-Lipschütz).

Tratamento: foi iniciado com a administração de espiramicina intramuscular (2 injeções diárias de 100 mg., cada uma) e continuado associando injeções e drágeas (1 injeção, 2 drágeas). Em 14-10-59, apresentou melhora, caracterizada pelo apagamento e pela fragmentação do arco de círculo ativo. Em 21-10-59, restava apenas lesão papulóide, situada no ponto correspondente à extremidade esquerda do arco de círculo lesional primitivo.

Comentários:

Prof. H. Portugal — Comunica haver observado, há um mês, o primeiro caso, o qual se aproxima um tanto dêste. A histologia é pouco conclusiva, lembrando mais o eritema polimorfo. A manifestação desapareceu, em uma semana, sem qualquer tratamento. Admitiu a hipótese diagnóstica de eritema anular centrífugo de Darier, acreditando, porém, que se possa tratar de caso idêntico ao que foi apresentado.

Dr. Jarbas A. Porto — Indaga sôbre possível indicação de que o doente tenha sido picado por carrapato, uma vez que, se houvesse infecção grave, o germe deveria ter sido inoculado.

Prof. Oswaldo Costa — Felicita o autor da comunicação, principalmente no que se refere ao êxito terapêutico.

Prof. J. Ramos e Silva — Agradece e responde ao Prof. Portugal dizendo que o caso apresentado filia-se mais ao eritema anular centrífugo, não só clìnicamente como pela evolução. Respondendo ao Dr. Jarbas, diz que, em evolução de 2 a 5 anos, é difícil apurar se o paciente foi, ou não, picado por carrapato. Contudo, como o paciente gostava de caçar, é provável que tal eventualidade tenha ocorrido, embora a localização da lesão fale contràriamente. Talvez a origem da doença possa ser atribuída a infecção focal.

DOENÇA DE HAILEY-HAILEY

Prof. J. Ramos e Silva e *Dr. A. Porto Marques*

M. J. K., de 21 anos, brasileiro (Est. do Espírito Santo), solteiro, comerciário, residente na cidade do Rio de Janeiro, registrado sob n.º 32.699. Primeira consulta em 25-3-59. Informa apresentar a dermatose há cêrca de 3 anos. Os pais são descendentes de alemães (provàvelmente não israelitas). São 10 irmãos, sendo 7 do sexo feminino. Um dos irmãos mais velhos apresenta, na pele, coisa semelhante, que foi tratada com alguma melhora, persistindo, porém. Ignora a existência de dermatose nos ascendentes. É longilíneo, apresentando ótimo estado geral e queixando-se, apenas, de leve prurido nas lesões. Protocolo das manifestações cutâneas, em 14-10-59: na orla do couro cabeludo, do lado direito: placa eritematosa de 20x10 mm., com esbôço de vesiculação. Na região supraespinhosa de ambas as espáduas e na área interescapular superior: máculas hipocrômicas e algo atróficas, vagamente arredondadas, residuais de lesões que existiam, ainda, por ocasião do primeiro exame; placas isoladas, ou confluentes, de base eritematosa, com descamação, e sobretudo incrustação (crostas delicadas, friáveis, amareladas); como resultante da manobra de Nikolsky, feita em 1-10-59, formaram-se três lesões, confluentes, arredondadas, situadas na parte superior da espádua direita; algumas das lesões, de aparência eritematosa pura, dão a impressão, ao exame com a lupa, de descolamento epidérmico (pregueamento fino), que se acentua com o atrito do dedo, parecendo que se acumula, instantâneamente, pequena sufusão serosa; insistindo na manobra do deslizamento, provoca-se o despregamento de fina lâmina epidérmica, aparecendo o líquido do sotoposto, sob a forma de gotículas serosas. O sinal de Nikolsky foi, repetidas vêzes, positivo.

Histopatologia: a biópsia (n.º 220) deu o seguinte resultado: descolamento acantolítico intra-epidérmico, suprapapilar.

Tratamento: foram tentados, no decurso dos 6 meses de observação, vários tratamentos, sem qualquer resultado (antibióticos, vacinas antipiogênicas, pomadas de hidrocortisona). Entretanto, a partir de 21-9-59, começou a obter alguma melhora objetiva, com o uso da cloroquina (2 comprimidos diários). E, a 21-10-59, verificou-se nítida melhora, embora ainda permanecessem algumas lesões. A Nivaquina foi suspensa, para repouso, no sábado, dia 17 de outubro.

Comentários:

Dr. Glyne L. Rocha — Declara ter examinado, com muito interêsse, o caso em aprêço, relacionando-o com o recente trabalho do Dr. Coenenthal, há pouco referido pelo Prof. Ramos e Silva. Neste caso, segundo o paciente, o uso de pomada antibiótica fêz desaparecer a lesão, durante alguns meses. Em um caso de nosso Serviço, estamos solicitando a sua volta, a fim de repetirmos as inoculações feitas com Staphylococcus pyogenes, var. aureus, de acôrdo com o

trabalho referido (Arch. de Dermat., set. de 1959). Coenenthal considera o pênfigo benigno familiar como piodermite, em indivíduos hereditàriamente suscetíveis à acantólise.

Dr. B. Zilberberg — Refere que no caso que apresentou, em janeiro de 1955, o diagnóstico foi feito clínica e histològicamente. Encontraram-se várias células acantolíticas, ceratinizadas, como na doenca de Darier. A cloroquina, bem como os antibióticos de largo espectro, não deram resultado. As melhoras se sucedem à radioterapia, aplicada em doses fracas, 3 a 4 vêzes por ano. Os surtos aparecem, especialmente, na axila, na região genital, e, menos, no dorso.

Prof. R. D. Azulay — Cita os casos, apresentados em reunião anterior juntamente com o Dr. Elias Azulay, de dois irmãos, com a doença de Hailey-Hailey. O diagnóstico foi uma surprêsa do exame histopatológico. O resultado terapêutico, com pequenas doses de radioterapia, foi bom. Em doenças com fases evolutivas espontâneas, acha muito difícil tôda e qualquer avaliação terapêutica, sobretudo em casos tão raros como os desta doença.

Prof. A. Carlos Pereira — Lembra um caso de Hailey-Hailey, de forma acentuada, com crostas melicéricas também acentuadas, dando a impressão, à primeira vista, de piodermite necrosante, o que vem ao encontro da referência do Prof. Ramos e Silva, quanto à freqüência piogênica da lesão. O doente foi visto há 6 meses, com o Prof. Cantídio, na Clínica Dermatológica da Faculdade de Medicina de Fortaleza e apresentava acantólise, sem disceratose.

Dr. Jarbas A. Porto — Considera a histologia do caso apresentado como sugestiva de pênfigo, e, como êste, pode ter evolução e sintomatologia clínicas simulando a doença de Hailey-Hailey. Parece-lhe que o único critério válido para o diagnóstico desta doença é o da incidência familial de casos.

Dr. M. Rutowitsch — Lembra os comentários feitos por Sulzberger e Baer, a propósito de trabalho de Page, achando que a ação da Quinacrine, no lúpus eritematoso, corre por conta de sua ação anti-infecciosa. Quanto à questão da radioterapia, em pequenas doses, referida pelo Prof. Azulay, recorda que Hailey e Hailey e Ayero e Anderson estavam trabalhando, independentemente, sôbre o mesmo assunto. Ambos publicaram, com pequena diferença de meses, os respectivos trabalhos, em números dos Archives of Dermatology and Syphilology, de 1939. No trabalho de Ayers e Anderson, foi empregada a radioterapia, em doses fracionadas, já com bons resultados. Quanto à citação do Prof. Ramos e Silva, de uma possível origem estafilocócica, o que viria corroborar a opinião de Sulzberger e Baer na ação anti-infecciosa da Quinacrine, refere os trabalhos de Rogers e Owen sôbre os antimaláricos, nos quais êles afirmam haver certa tendência para que os doentes, submetidos a tal tratamento, desenvolvam infecções estafilocócicas. Em sua opinião, a ação deve ser anti-inflamatória e antipruriginosa.

Prof. J. Ramos e Silva — Solicita que seja dada a palavra ao Dr. A. Pôrto Marques.

Dr. A. Pôrto Marques — Respondendo aos comentários sôbre a histopatologia, ressalta que a histologia do pênfigo de Hailey e Hailey não é característica desta entidade, porém sugestiva, quando associada a quadro clínico correspondente.

Prof. J. Ramos e Silva — Agradece e diz que, sem dúvida, o diagnóstico deve ser feito pelo exame histológico. Acha que a questão familiar não pode servir de elemento, pois, geralmente, só após o diagnóstico é que se pergunta. Considera o Lowenthal muito interessante, sendo preciso verificar, como lembrou o Dr. Glyne Rocha, se, realmente, o estafilococo tem responsabilidade, pois sabemos que êste germe se encontra em muitas dermatoses. Esclarece que o

que predomina no Hailey-Hailey é a falta de homogeneidade da camada de Malpighi.

PARAPSORÍASE EM PLACA COM LESÕES POIQUILODÉRMICAS EVOLUINDO PARA MICOSE FUNGÓIDE

Dr. D. Peryassú

A. J. P., de 53 anos, branco, natural de Portugal, casado, pintor, residente no Rio de Janeiro, registrado sob o n.º 23.672, em 18-6-56. Está doente há um ano, queixando-se de prurido discreto. É normolíneo, apresentando bom estado geral.

Exame dermatológico: a face póstero-lateral esquerda do tórax apresenta área de côr arroxeada, recoberta de descamação aderente, com aspecto "craquelé". Sôbre os membros inferiores, principalmente nas pernas, encontram-se lesões de tonalidade acastanhada, com numerosos pontos tipo Cayena. Membros inferiores de aspecto ictiosiforme. Em 4-8-59 foi realizado reexame, observando-se que 3/4 da superfície cutânea mostra-se coberta de lesões, formando grandes áreas resultantes da confluência de placas menores, irregularmente disseminadas por tôda a pele, como bem atesta a continuidade de lesões dos membros inferiores e do tronco, em sua parte baixa, em contraposição a áreas limitadas, as quais são observadas na parte superior do tórax e nos membros superiores. Há lesões nas pálpebras superiores. As áreas citadas mostram-se constituídas de superfície de tonalidade ocre, tendendo para o acastanhado, predominando, nos membros inferiores, a tonalidade lilás. Nestas áreas, nota-se epiderme com descamação, em lâminas, de coloração branco-sêco. Sôbre o hipogástrio, nas coxas e na face ventral dos membros superiores, as lesões, anteriormente descritas, são substituídas por retículo formado de pele normal, separando malhas atróficas, porcelânicas e com teleangiectasias. Adenopatia constituída de gânglios livres, indolores à palpação e situados nas axilas e nas regiões inguinais. Pernas e pés com revestimento cutâneo atrófico e francamente ocre.

Histopatologia (biópsia n.º 1206, de 4-8-59): região peitoral—micose fungóide; braço direito, face ventral — reticulose, provável micose fungóide; e gânglio inguinal — reticulose lipomelânica.

Diagnóstico: síndrome tipo Shamberg; parapsoríase em placa, com lesões poiquilodérmicas, evoluindo para micose fungóide.

Comentários:

Prof. Oswaldo Costa — Felicita o autor da comunicação, lembrando o trabalho de Lane, publicado, em 1928, na revista Archives of Dermatology and Syphilology.

Prof. H. Portugal — Comunica o resultado das lâminas, as quais declara ter examinado atentamente: a 1.ª é provável e a 2.ª é indubitável. Chama a atenção para o têrmo "microabscessos de Pautrier", dizendo que nem é abscesso, nem é de Pautrier, e, sim, de Darier. Na sua opinião êle é tardio. Estranha o fato de não haver prurido, quando se sabe que a lesão é pruriginosa.

Prof. R. D. Azulay — Refere que o caso apresentado já foi visto, há alguns meses, na clínica do Prof. Rabello, onde foi levado pelo Dr. Serra. Foi discutido, em reunião de equipe, tendo sido aventados dois diagnósticos: parapsoríase e poiquilodermia. O exame histológico nada revelou, naquela ocasião. Segundo o Prof. Portugal, tratava-se de processo banal.

Dr. D. Peryassu — Agradece os comentários e propõe a incorporação do parapsoríase em placas no grupo das reticuloses malignas.

MÉTODO SIMPLES PARA A COLORAÇÃO DA MALASSEZIA FURFUR E DA NOCARDIA MINUTISSIMA NAS ESCAMAS

Dr. A. Padilha Gonçalves

É apresentado processo simples e prático para coloração da Malassezia furfur e da Nocardia minutissima, nas escamas, lançando-se mão da fita durex. Fragmentos de fita durex são colados sôbre as lesões de pitiríase versicolor, e de eritrasma, e, em seguida, retirados, trazendo aderidas, na sua face gomosa, que ficou em contacto com a pele, escamas das lesões. Êsses fragmentos de fita durex são, a seguir, corados, durante alguns minutos, pelo azul cotton-lactofenol, até que se note estarem as escamas bem azuis, ou pelo método de Schiff-ácido periódico. Em seguida, os pedaços de fita durex são lavados em água e depois desidratados, pela passagem consecutiva duas vêzes em álcool absoluto e no xilol. No xilol, a goma da fita durex é dissolvida, caindo as escamas no fundo do frasco: Decantando-se, após a centrifugação, ou simplesmente pescando-se, com alça de platina, as escamas já coradas, que fazem contraste no xilol claro, facilitando a tarefa, estas são colocadas e fechadas entre lâmina e lamínula, em bálsamo do Canadá. Têm-se, assim, preparações coradas, duradouras e fáceis de serem examinadas, especialmente com a lente de imersão, como exige a Nocardia minutissima. Ambos os parasitas aparecem igualmente corados, em azul mais escuro do que as escamas, quando se usa o azul cotton-lactofenol, e em bordeaux mais intenso do que as escamas, que tomam a mesma côr, porém esmaecida quando o método é o de Schiff-ácido periódico. Vêem-se, perfeitamente, os esporos esféricos, quase sempre em cachos, e os filamentos, curtos e tortuosos, da Malassezia furfur e os finos filamentos, por vêzes emaranhados, bem como as formas bacilares e cocóides da Nocardia minutissima.

As vantagens do método são: a facilidade de manipulação das escamas, através das etapas da coloração e da desidratação, sempre coladas na fita durex, até o momento da passagem pelo xilol. Aí já está a tarefa facilitada, em razão de as escamas coradas fazerem contraste, e, sendo a última fase do processo, haver a possibilidade de examinar, com a lente de imersão, os preparados, fechados em bálsamo. Isto se aplica, especialmente, aos casos de eritrasma, que exigem o exame de imersão e que, dêste modo, podem ser, com simplicidade, confirmados.

ISOLAMENTO DO MICROSPORUM GYPSEUM DO SOLO BRASILEIRO

Dr. A. Padilha Gonçalves

Vanbreuseghem descreveu um processo para isolar, do solo, os dermatófitos — cogumelos queratinifílicos, partindo do trabalho de Karling que, pela primeira vez, se utilizou de queratina, sob diversas formas, para isolar chytridios do solo e da água. Embora Vanbreuseghem tivesse demonstrado que era possível obter, pelo processo que utilizou, culturas de fungos queratinofílicos, em material rico em queratina, tendo mesmo chegado a isolar e descrever um cogumelo queratinofílico até então desconhecido, — o Keratinomyces Ajelloi, — não conseguiu isolar, nas amostras examinadas de solo belga, dermatófito algum. Coube a Ajello a prioridade de isolar dermatófitos do solo, estudando amostras de terra, nos Estados Unidos da América, por meio do processo mencionado. De 116 amostras de solo de Tennessee e da Geórgia, obteve, em 37, o isolamento do

Microsporum gypseum. O mesmo procedimento foi empregado no estudo, pelo autor, de 20 amostras de solo brasileiro, tendo conseguido, igualmente, isolar, algumas vêzes, o Microsporum gypseum.

Método de isolamento: a terra, ou melhor, a amostra do solo, é colhida, superficialmente, e colocada em placas de Petri, esterilizadas, de modo a enchê-las pela metade, e umedecidas com água destilada ou sôro fisiológico esterilizado. Na superfície da amostra de solo, já dentro das placas de Petri, são espalhados fragmentos de cabelos humanos, prèviamente esterilizados em autoclave. Deixa-se incubar à temperatura ambiente e examinam-se as placas, periòdicamente, umedecendo-as apenas se fôr necessário e observando-se as alterações dos cabelos. É conveniente, para facilitar a observação, abrir uma grande janela, circular, no papel de filtro, que, usualmente, se coloca sob a tampa das placas de Petri. Os cabelos que servem como isca para os dermatófitos, uma vez nêles crescidas culturas de fungos, são examinados, a fresco, entre lâmina e lamínula, corados, ou não, pelo azul-cotton e semeados em meio de Sabouraud. Ajello, para diminuir as contaminações bacterianas, adiciona penicilina, estreptomicina e ciclo-hexamida ao meio de cultura. Com o mesmo intuito, o autor adicionou cloromicetina, na proporção de 125 mg. por litro.

Resultados — As 20 amostras foram colhidas: 9, na zona urbana do Rio de Janeiro; 3, em Cabo Frio (Estado do Rio); 1, em Campina Grande (Paraíba); 1, em Fortaleza (Ceará); 1, em Mandubim (Ceará); 1 em Maranguape (Ceará); 1, em Palmares (Pernambuco); 1, em Recife (Pernambuco); 1, em Caruaru (Pernambuco); e 1, em Garanhuns (Pernambuco). Em sete amostras foi isolado o Microsporum gypseum, e, numa outra, um Microsporum, não tendo sido possível, porém, obter cultura em meio de Sabouraud, para identificá-lo. Das amostras positivas, 6 eram terra e 2 terra e areia; 6 foram colhidas na zona urbana do Rio de Janeiro e 2 em Cabo Frio; 3 eram de jardim, 2 de terreno baldio, 1 de recreio de colégio, 1 de horta e 1 de um cercado de patos. Os locais, onde foram apanhadas as amostras, eram freqüentados por patos, cães, gatos, galinhas, porcos, vacas e cavalos, devendo, portanto, haver no solo material queratinizado proveniente dêsses animais, que talvez servisse de fonte nutritiva para o M. gypseum. Duas amostras eram, respectivamente, oriundas da casa e do colégio, de um menino com dermatofícia por M. gypseum, e outra era de jardim, onde brincava uma menina com dermatofícia por M. canis.

O Microsporum cresce, nos cabelos, formando tufos amarelos, muito claros, quase brancos, que, com o tempo aumentam, envolvendo os fragmentos de cabelos, em grandes extensões, por massas pulverulentas da mesma côr. As colônias, nos cabelos, tiveram início entre 6 e 25 dias, porém a maioria começou a se desenvolver entre 7 e 9 dias. Um dos isolamentos de M. gypseum foi feito em solo de jardim, onde costumam brincar várias crianças. Entretanto, no espaço de 20 anos, jamais ocorreu qualquer caso de dermatofícia entre os freqüentadores do referido local.

Comentários:

Sr. Presidente — Propõe que as duas comunicações sejam discutidas em conjunto.

Prof. R. Noronha Miranda — Felicita o Dr. Padilha pelas comunicações apresentadas, especialmente a segunda, que é um método original e prático para o isolamento de fungos, o qual, segundo pensa, tornar-se-á clássico em pesquisas micológicas.

Dr. Jarbas A. Pôrto — Cumprimenta o relator e pergunta: a) se foi feito exame direto do cabelo, pelo clareamento com potassa; b) salienta o aspecto da cultura filamentosa obtida na pele; e c) se o pêlo era de criança ou de adulto.

Dr. J. Lisboa Miranda — Felicita o autor, pelos dois trabalhos. Com referência ao último, opina no sentido de que os pêlos exerceriam tropismo positivo para o fungo, sem que houvesse verdadeiro parasitismo do pêlo, isto demonstrado pelo aspecto micológico do fungo naqueles pêlos, idêntico ao que se observa nas culturas.

Prof. J. Ramos e Silva — Acha que a parte técnica foi superiormente ressaltada, de preferência no que se refere à verificação dos cogumelos de tinhas no solo. Até aqui, só pensamos em contactos humanos, ou de animais. Agora sabemos da possibilidade de contágio no solo, no que se refere ao M. gypseum, e, possìvelmente, a outros cogumelos.

Dr. M. Rutowitsch — Ia referir-se, exatamente, ao ponto tratado pelo Prof. Ramos e Silva, sôbre a importância do contágio através do solo, pois sempre se pensa em contágio direto, de um indivíduo a outro ou do animal ao indivíduo. Isto significa que, no caso de epidemia em uma coletividade, de nada valerá afastar os doentes, e também os suspeitos, uma vez que o próprio solo poderá encarregar-se de disseminar a infecção. No que se refere à técnica de coloração, reconhece o seu grande valor, principalmente tendo em vista as preparações permanentes. Lembra a técnica aprendida com o Prof. O. da Fonseca, de desengordurar, com um pouco de clorofórmio, as escamas, entre lâmina e lamínula, e em seguida corá-las, através de embebição com uma solução, muito fraca, de azul de metileno.

Dr. A. Padilha Gonçalves — Esclarece que foi Vanbreusghem quem primeiro usou o método de investigação no solo. Entretanto, foi Ajello o primeiro a isolar dermatófitos do solo. O M. gypseum cresce, nos cabelos colocados sôbre o solo, da mesma maneira que no meio de Sabouraud, não repetindo as formas de parasitismo do pêlo "in vivo". Penetra, porém, nos pêlos por órgãos perfurantes, como notou Libero Ajello. Todavia, nos exames realizados, o autor não conseguiu identificar tais órgãos. Os cabelos usados foram de adultos. Crê, quanto à primeira comunicação, sôbre o método de coloração, que a principal vantagem prática seja, talvez, a de facilitar a comprovação de diagnósticos clínicos, duvidosos, de eritrasma. Tendo-se a preparação permanente fixa, o exame com lente de imersão será possível, o que não acontece com as preparações com líquido, entre lâmina e lamínula, as quais não permitem a focalização.

HYALINOSIS CUTIS

Prof. J. Ramos e Silva, Drs. D. Peryassu e *Ney Romiti*

A. S., de 22 anos, mestiça, natural da Paraíba do Norte, manicure, solteira, residente no Rio de Janeiro há um ano e registrada sob o n.º 34.806, em 21-9-59. Está doente há 8 meses. Não tem irmãos, não conheceu pai nem mãe, não há consangüinidade na família. Queixa-se de prurido intenso. É de biotipo longilíneo, apresenta bom estado geral e pesa 46 quilos. Não há repercussão ganglionar.

Localização e descrição das lesões: na face ântero-externa de ambas as pernas (mais à esquerda), nota-se grande placard, levemente hipocrômico, com numerosíssimas papuletas, algumas de disposição catenular, as quais são de coloração acastanhada (côr da pele da paciente ou um pouco mais). Diagnóstico: hyalinosis cutis.

Evolução e tratamento: em ambas as pernas, nas paredes ântero-laterais externas, são encontradas áreas levemente hipocrômicas, mostrando, segundo as linhas de Voigt, retículo de pele normal entremeada de pontilhado acrômico, bem como de delicadas papuletas, branco-acinzentadas, planas, e com dimensões que não ultrapassam 1 mm. de diâmetro. Muitas destas papuletas apresentam centro umbilicado. Estas lesões papulosas dominam no têrço inferior de ambas as pernas, onde a sua distribuição se faz irregularmente, notando-se, por vêzes, coalescência das mesmas. Do ponto de vista genético, não foi feita referência na família.

Comentários:

Dr. Jarbas A. Pôrto — Propõe que o tema seja discutido, em conjunto, com os do Dr. Peryassu e do Dr. Mangeon.

AMILOIDOSE MONILIFORME E EM PLACAS, COM CARÁTER FAMILIAR

Dr. D. Peryassu

F. Q. S. S., de 29 anos, branco, natural do Espírito Santo, casado, funcionário público, residente em Félix da Cunha, 40 — Tijuca, registrado sob o n. 35.066, em 13-10-59. Sua doença teve início aos 11 anos de idade, estendendo-se, paulatinamente, aos vários pontos da pele agora atingidos. Acusa o paciente, desde o início, prurido de intensidade relativa. Bom estado geral. Não foram encontrados gânglios reacionais. Relata que apresentam a mesma doença sua avó materna, seu pai, uma tia solteira, um tio casado, já falecido, com três filhas, também doentes. Há um tio falecido, que foi sadio, e dois netos com a mesma doença.

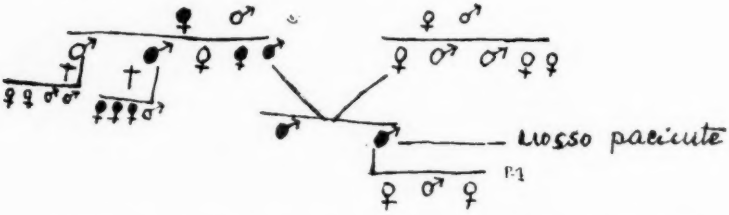

Localização e descrição das lesões: encontram-se, sôbre a face de extensão do braço e do antebraço, sôbre os flancos abdominais e torácicos e sôbre o dorso, bem como sôbre a face de extensão das coxas e sôbre as faces ântero-laterais das pernas, grandes áreas, constituídas de papuletas, que variam, em suas dimensões, de 1 a 3 mm. As maiores, situadas sôbre os membros inferiores, formam rosário e obedecem à orientação das linhas de tração da pele. Estas papuletas são de tonalidade acastanhada e mostram, em pontos, leve descamação. Existência de pele normal, separando os vários rosários de pápulas.

Provas de diagnóstico: reação vital de Nomland — positiva. Histopatologia (biópsia n.º 1243): acantose e hiperceratose com pronunciado alargamento das papilas dérmicas, onde se encontram âmagos de substância amilóide, coradas pelo vermelho congo (coloração vital) e com metacromasia pela violeta de genciana.

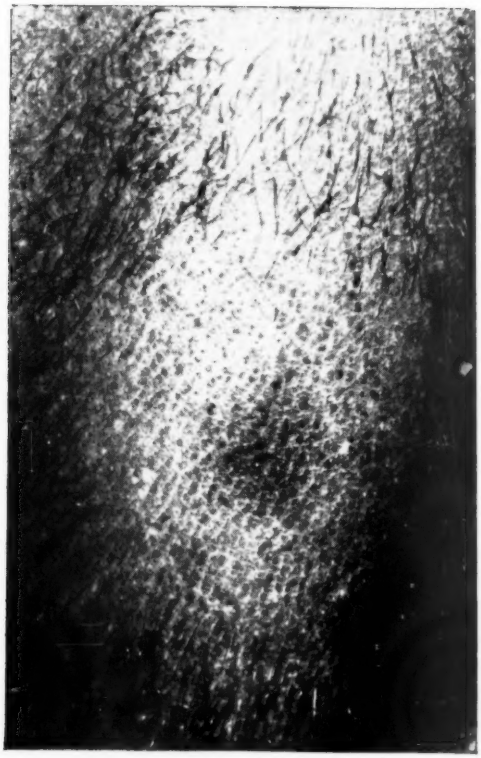

Fig. 1

Fig. 2

Mais um caso de amiloidose não teria interêsse clínico, não fôsse o fato do aparecimento da doença, em várias gerações, com caráter dominante de hereditariedade. Um caso dêstes foi examinado pelo Dr. Sylvio Fraga, que não teve dúvidas em firmar o diagnóstico de amiloidose.

NECROBIOSE LIPOÍDICA

Drs. G. Mangeon e *A. Pôrto Marques*

M. G., de 63 anos, branco, natural do Estado do Rio de Janeiro, casado, operário. A doença tem 5 anos de evolução. O paciente é diabético. Não se queixa de manifestações subjetivas. Apresenta bom estado geral. É de biotipo normolíneo.

Localização das lesões: simètricamente, em ambos os antebraços e na mão direita, apresenta lesões bem delimitadas, eritêmato-

violáceas, policíclicas, firmes ao tato e elásticas. O centro de algumas é mosqueado, levemente, de pigmentação parda, em zonas de hipocromia rósea.

Exames complementares: glicemia, em 20-10-59 — 133 mg%. Histopatologia: necrobiose lipoídica. Presença de lipídios pelo Sudan III. Epiderme moderadamente atrofiada, com hiperceratose e com acentuada pigmentação da basal. Observam-se, na derme, áreas de degeneração do colágeno, circundadas por infiltrado inflamatório, granulomatoso, constituído de linfócitos, histiócitos, células epitelióides e células gigantes, do tipo corpo estranho. O infiltrado, ao redor dos vasos, das glândulas sudoríparas e das estruturas pilo-sebáceas, é do tipo linfo-histiocitário. As preparações, coradas pelo vermelho escarlate e pelo Sudan III, revelaram a presença de lipídios nas áreas degeneradas. Os vasos sangüíneos apresentam-se alterados, com fibrose da média e proliferação da íntima. Diagnóstico: necrobiose lipoídica.

Comentários:

Prof. Oswaldo Costa — Chama a atenção para a raridade do caso apresentado pelo Prof. Ramos e Silva e cita o diagnóstico diferencial com o lichens nitidus e a amiloidose cutânea primitiva. Quanto ao caso do Dr. Mangeon, sugere que se complete o diagnóstico salientando o tipo clássico, isto é, necrobiose lipóide, tipo granuloma anular. No que se refere ao caso do Dr. Peryassu, achou interessante o caráter familial registrado.

Prof. J. Ramos e Silva — Acha justa a questão sugerida pelo Dr. Pôrto: se a degeneração hialina precede ou não a amiloidose.

Dr. G. Mangeon — Agradece e explica que o caso fôra enviado, para diagnóstico, como L. tuberculóide. Esclarece que o diagnóstico foi feito através da história do doente, o qual era diabético.

CASO DE HIPERTRICOSE LOCALIZADA, CONSECUTIVA A PICADA DE CARRAPATO

Dr. M. Rutowitsch

A hipertricose é uma afecção caracterizada pelo desenvolvimento excessivo de pêlos, em qualquer parte do corpo, o que, como assinalam Becker e Obermeyer, constitui "um processo inverso da hipotricose, com a diferença de que, enquanto a última é sempre de origem pré-natal, a hipertricose é, em geral, adquirida". Chiari divide as hipertricoses em: 1) lanugem desenvolvida normalmente; 2) desenvolvimento excessivo de pêlos, na puberdade; 3) desenvolvimento precoce de pêlos, na puberdade; 4) pêlos da puberdade anormais para o sexo do indivíduo; 5) hipertricose senil; 6) hipertricose dos "homens-cães"; 7) hipertricose da pele normal; 8) hipertricose devida à ação do sistema nervoso; 9) hipertricose irritativa; 10) hipertricose por transtornos tróficos; e 11) pêlos dos naevi pilosos. Por aí se pode ver que a hipertricose pode ser pré-natal ou adquirida, localizada ou generalizada.

O caso a ser apresentado refere-se a hipertricose pura, adquirida, localizada, sem qualquer relação com questões de ordem névica e, como acontece geralmente no tipo adquirido, sem história familiar. Entre as causas possíveis de resultar uma hipertricose localizada, têm sido referidas as lesões dos nervos, consecutivas a aplicações tópicas de pomadas mercuriais, ou então agentes mecânicos, ou mesmo prurido, estimulando o crescimento dos pêlos. A hiperemia — e acreditamos ser êste o meio de explicar o presente caso — também

pode ser tomada em consideração, se atentarmos para a observação de Capsico, que obteve hipertricose localizada pela simples imersão das mãos em água quente, durante um mês.

O caso a ser apresentado é de menina de 2 anos de idade, C. S. D., branca, que foi passar alguns dias em sítio localizado nas vizinhanças da cidade de Vassouras (Estado do Rio). Nesse local, foi picada em diversas partes do corpo, principalmente nos braços e nas pernas, surgindo, então, pequenas lesões pustulosas, que cicatrizaram no fim de 15 dias. Pouco depois, sua mãe notou que, próximo das lesões, estavam surgindo pêlos longos, grossos e pretos, como se pode verificar na fotografia anexa. Dois irmãos da paciente, que também foram picados, na mesma ocasião, nada apresentaram, a não ser cicatrizes. Acreditamos que esta hipertricose seja devida a hiperemia provocada pela toxina do carrapato, observando-se mecanismo idêntico ao verificado no tratamento das alopécias. Pedimos que nos fôssem trazidos espécimes do carrapato em causa, a fim de poder identificá-los.

Comentários:

Prof. Oswaldo Costa — Acha o caso interessante, não se recordando de haver visto referência a caso idêntico.

SARCOMA PRIMITIVO SOLITÁRIO DA PELE

Dr. A. Mesquita

Comentários:

Prof. H. Portugal — Faz comentários sôbre a histologia e a situação dêsse tipo de sarcoma.

Dr. M. Rutowitsch — Felicita o autor pela raridade do caso e pelo aspecto típico que o mesmo apresenta.

TUBERCULOSE COLIQUATIVA DO ESCROTO

Dr. A. Padilha Gonçalves

J. D., de 32 anos de idade, de côr prêta, brasileiro (Estado do Rio), solteiro, vendedor de plantas, residente em Niterói. As lesões atuais tiveram início, há cêrca de 8 meses, com fenômenos inflamatórios agudos. Sobreveio fase de cronicidade, perdurando até o presente, com, apenas, pequenas alterações. Tem sentido, há um mês, no local doente, dor pouco intensa. Na família da espôsa há vários casos de tuberculose e o paciente tem um filho, de 5 anos, com tuberculose pulmonar.

Exame dermatológico: verifica-se, na bôlsa escrotal esquerda, infiltração tumoral, mal delimitada, discretamente eritematosa, com nódulos, retrações fibrosas e várias fístulas, por onde se escoa secreção sero-purulenta. Gânglios inguinais moderadamente enfartados, duros, móveis e indolores.

Exames complementares: reação de Mantoux a 1/1.000.000 +, pápula eritematosa com 1,2 cm de diâmetro. Reação de Frei negativa. Reações de Wassermann, Kline e Kahn, no sôro sanguíneo, negativas. Bacterioscopia da secreção das lesões: presença de raros bacilos álcool-ácido-resistentes. Cultura em meio de Loewenstein, em andamento. Radiografia dos pulmões: aspecto normal.

Tratamento: começou, há 10 dias, a tomar 1 gr. de estreptomicina, diàriamente, por via intramuscular.

Comentários:

Prof. H. Portugal — Cita caso publicado pelo Prof. Berardinelli, no qual se verificou propagação para o epidídimo. Parece que a tuberculose coliquativa da pele é rara.

DERMATOFICIA DO COURO CABELUDO EM ADULTO SEM ATAQUE AO PÊLO CAUSADA PELO T. RUBRUM

Dr. A. Padilha Gonçalves

C. M. L., de 59 anos de idade, branca, brasileira (Distrito Federal), casada, doméstica, residente no Rio de Janeiro (Flamengo), registrada sob o n.º 32.844, em 8-4-59. Refere o aparecimento de lesões pruriginosas na face, no pescoço, na parte superior do tórax e na perna esquerda, evoluindo há 8 anos, durante os quais tentou vários tratamentos, sem sucesso. Há um mês, surgiram novas lesões pruriginosas, no couro cabeludo.

Exame dermatológico: a face, o pescoço, a parte superior do tórax e a perna esquerda apresentam lesões eritêmato-escamosas, com acentuado edema em certos pontos, com escoriações, raras vesículas e pústulas. As lesões são marginadas, com bordo circular ou circinado e com centro na sua maior extensão regressivo, porém com focos ativos puntiformes ou formando arcos de círculo, por vêzes descontínuos. Há, no couro cabeludo, pontos eritêmato-escamosos e lesões anulares, com cêrca de 2 cm de diâmetro, marcadas por bordo eritêmato-escamoso: em ambas há, também, escoriações. Clìnicamente, não há cabelos atingidos. O exame com a luz de Wood não revela fluorescência nos cabelos, que nascem nas áreas lesadas, tanto nos que se encontram implantados no couro cabeludo como nos que foram epilados a pinça.

Exames complementares: teste intradérmico com tricofitina, acusando eritema nodoso, com 4 mm. de diâmetro. Exame direto de escamas das lesões da pele glabra e do couro cabeludo: presença de micélio filamentoso, septado de dermatófito. Cultura, em meio de Sabouraud, de escamas da pele glabra e do couro cabeludo: ambos os materiais deram, separadamente, origem a colônias de Trichophyton rubrum.

Evolução: o tratamento foi feito, exclusivamente, por injeções semanais, intradérmicas e subcutâneas, de tricofitina. Desde o início das injeções, as lesões têm apresentado certa melhora, sobretudo pela diminuição do componente inflamatório, pela redução do eritema, do edema, das vesículas e das pústulas. Notam-se, todavia, variações evolutivas intensas, em poucos dias de intervalo, com o desaparecimento e o aparecimento de lesões. Êstes fatos têm sido observados, especialmente, no couro cabeludo, onde modificações notáveis se processam, de um dia para outro.

Comentários:

Dr. Jarbas A. Pôrto — Refere já ter tido oportunidade de observar um caso, em criança.

Dr. A. Padilha Gonçalves — Chama a atenção para a evolução de 8 anos, com fases de acalmia e de exacerbação, sem a propagação aos cabelos, pois, como se sabe, a tinha, na fase inicial, é epidérmica e sòmente depois é que ataca o cabelo.

SÔBRE DOIS CASOS DE LEISHMANIOSE TEGUMENTAR

Dr. Jarbas A. Pôrto

Caso I: F. C., de 24 anos de idade, branco, italiano. Reside no Brasil há 3 anos. Informa que, aproximadamente há 9 meses, estêve em Vitória (Estado do Espírito Santo), onde foi picado por mosquitos, numerosas vêzes. Quinze dias após o regresso ao Rio de Janeiro, observou o aparecimento de pequeno caroço pruriginoso, localizado na nuca, o qual, gradativamente, aumentou de tamanho até alcançar o atual, há 4 meses. Apresenta, há cêrca de 3 meses, curtos períodos de voz rouca, o que atribui ao cigarro.

Exame dermatológico: existência de lesão vegetante, fungóide, de 8x4 cm., de consistência elástica, francamente elevada e atingindo quase 2 cm. de altura, com limites bem demarcados e assentando em base edematosa, sem eritema em tôrno, não dolorosa à palpação. Esta lesão acha-se situada na região cervical posterior, atingindo o couro cabeludo. Superfície erosiva, coberta por delgada crosta sero-hemática, e mostrando pequenas coleções purulentas e fissuras superficiais. Não há reação ganglionar palpável na área cervical.

Exame geral: sem anormalidades. O exame das vias aéreas superiores nada revelou. O exame da laringe mostrou congestão das cordas vocais.

Exames complementares: reação de Montenegro, negativa. Exame histopatológico: estrutura granulomatosa e numerosas leishmânias intracelulares.

Caso II: S. D. O., de 63 anos de idade, branca, brasileira, casada. Informa que, há 7 meses, quando em Teresópolis (Estado do Rio), foi picada por mosquito na perna esquerda. Formou-se, no local da picada, pequena ulceração, que foi tratada com vários tópicos, inclusive com roentgenterapia, sem resultado. Em 8-6-59, foi por nós examinada, apresentando, no têrço superior da face póstero-externa da perna esquerda, lesão ulcerosa de 3x1,5 cm, anfractuosa, com fundo mamelonado, coberto por escassa secreção sero-sangüinolenta e mostrando áreas de tecido necrosado, ainda aderente. Lesão indolor, com bordos talhados a pique, edemaciados e cercados de halo eritematoso. Ausência de adenite inguino-crural e presença de discreto edema da perna.

Cuidados de ordem local, incluindo curativos oclusivos, com esparadrapo e terramicina, *per os*, nos primeiros 15 dias, determinaram a cicatrização da ulceração. Um mês depois, apareceu lesão vegetante, nos limites da cicatriz, o que sugeriu a realização de exames complementares, com suspeita de leishmaniose.

Exames complementares: reação de Montenegro positiva, evoluindo para necrose. Histopatologia: "hiperplasia irregular da epiderme; granuloma inflamatório constituído de linfócitos e de raros plasmócitos e histiócitos, e nódulos de células epitelióides gigantes" (H. Portugal).

Comentários:

Prof. H. Portugal — Sugere que se proceda à reação de Machado, que dá resultados muito satisfatórios.

Dr. J. L. Miranda — Diz que a reação de Machado não é positiva em 100% dos casos.

ANÁLISES

TRATAMENTO LOCAL DA "LARVA MIGRANS" PELA PIPERAZINA EM POMADA

Oscar Leitão Filho — J. Pediat., 25:480 (out.), 1960

A piperazina, sob a forma de hidrato (ou hexa-hidrato), em pomada a 25%, mostrou-se eficiente no tratamento da "larva migrans" cutânea, tendo-se obtido 96,7% de êxitos em 61 larvas tratadas. Varia o tempo requerido para a cura (de 2 dias a 2 meses e 25 dias, na observação do A.), mas é precoce a diminuição do prurido. Parece que a maior ou menor rapidez da cura depende da resistência da larva ao medicamento e, quando esta resistência é grande, podem também falhar outros processos de tratamento. Quando não se obtém a cura imediata, é recomendável insistir no tratamento, pois a persistência pode levar ao êxito.

Antar Padilha Gonçalves

DESSENSIBILIZAÇÃO POR ELETROFORESE NAS SÍNDROMES ALÉRGICAS

Lain Pontes de Carvalho. Vida-méd., 27 (set.), 1960 (separata)

A técnica de dessensibilização, por eletroforese, com alimentos e inalantes, nas síndromes alérgicas, fornecem resultados semelhantes aos obtidos por via parenteral ou sub-lingual, com a vantagem da absoluta falta de dor e de seqüelas.

As aplicações são feitas com intervalos de 5-7-10 dias, sendo o aumento ou a diminuição da dose da vacina realizado através do aumento ou da diminuição do tempo de passagem da corrente.

Resumo do autor

COMPÊNDIO DE DERMATOLOGIA

J. M. Bechelli e *G. V. Curban*, São Paulo, 1960, 803, págs. e 579 ilustr.

O prefácio, da autoria do Prof. J. Aguiar Pupo, já recomenda, por si só, a obra.

Primeiramente, cumpre ressaltar a boa qualidade gráfica do compêndio, bem apresentado pela própria capa, e impresso irrepreensivelmente em papel de primeira categoria, tanto no que concerne ao texto quanto às ilustrações.

O mais importante é a matéria científica contida no texto e a sua organização. Quarenta e cinco capítulos contém o livro, além de uma lista bibliográfica e do índice. Os assuntos são abordados em linguagem clara e simples, sem perda de tempo em delongas desnecessárias, facilitando a compreensão do leitor. As aquisições mais atuais no terreno da dermatologia são encontradas, cumprindo, òbviamente, destacar os temas de interêsse mais imediato para o médico brasileiro, e de países semelhantes ao nosso, que poderá encontrar nesta obra elementos de estudo não achados com facilidade em edições estrangeiras. Nem por isso ficam entretanto desprezados os aspectos dermatológicos de incidência universal. As ilustrações são muito boas, acompanhando com oportunidade a matéria do texto.

A obra é útil e recomendável ao estudante, ao médico prático e ao especialista.

A. Padilha Gonçalves

NEURODERMATITE INFANTIL (NEURODERMATITIS INFANTIL)

Fernando Latapí. Dermatología, revista mexicana, 3: 243 (set.), 1959

O autor refere-se ao que todos os médicos de clínica geral, pediatras e dermatologistas vêem, nas crianças, como "eczema". Cita as várias denominações pelas quais o mesmo é conhecido: "prurigo de Besnier", "prurigo flexural" e "eczema das dobras", mencionando que, finalmente, a entidade apareceu com o nome tendencioso de "dermatite atópica" (de *atopia*, "enfermidade estranha").

Estuda a fase inicial do "eczema do lactante", chamado, também, "enfermidade das crianças bonitas". Em seguida, examina o fator psicológico, afirmando que o mais útil não é a receita e sim a "consulta".

Quanto à dieta, considera a restrição alimentícia como uma das piores ameaças que pairam sôbre esta espécie de "super-crianças". Termina citando a resposta dada por um ilustre pediatra mexicano, já desaparecido: "Senhora, prefere alguns carocinhos em uma criança robusta, ou um esqueletozinho com pele de alabastro?..."

Ophelia Guimarães

ALOPECIA UNIVERSAL, LACTAÇÃO PERMANENTE, OBESIDADE, VITILIGO

Nelson Ziviani. Arq. bras. endocrinol. e metabol., 9: 153 (ag.), 1960

É descrito caso, sem similar na literatura disponível, de alopécia universal, lactação permanente, obesidade e vitiligo, em uma religiosa de 37 anos, apresentando também afecção neuro-psíquica (psicose maníaco-depressiva, estrutura histérica), elementos sugestivos de disfunção hipotalâmica, de dispituitarismo, de hipotireoidismo, de hipoparatireoidismo, de possível distúrbio da secreção de aldosterona e dismetabolismo glicídico.

A terapêutica corrigiu a obesidade, a disfunção glandular e os desvios metabólicos, tendo sido suprimida a lactação. Completo desaparecimento da sintomatologia, concomitantemente com a volta de todos os pêlos.

É lembrada a possibilidade de filiar os elementos do caso a uma síndrome, provàvelmente causada por disfunção central, hipotalâmica ou hipofisária.

Resumo do autor

MYCOBACTERIUM LEPRAE EM CULTURA DE TECIDO

Paulo Rath de Souza, Murilo Pacca de Azevedo e *Maria Pereira de Castro.* Rev. da Ass. Méd. Brasil., 5: 408 (dez.), 1959

O Mycobacterium leprae, como parasita celular, necessitaria, para sua multiplicação, de meio celular, além de um ambiente não naturalmente imune, isto é, as células provenientes de um indivíduo desprovido de resistência à lepra, ou Mitsuda-negativo.

Esta suposição, e o fato de células malignas serem mais fàcilmente cultivadas "in vitro" do que as normais, leva os autores a tentar a cultura de tumor histocítico obtido de paciente lepromatoso, a fim de

estudar o comportamento do bacilo de Hansen em células do mesmo gênero daquelas que parecem responsáveis pela formação da macrofagia nas lesões lepromatosas.

A intenção foi obter, primeiramente, as culturas de células, e, depois, infectá-las com o bacilo. Pelo exame histopatológico do material biopsiado, os autores observaram que as células malignas, situadas logo abaixo da epiderme, estavam livres do bacilo. Havia, também, uma discreta infiltração lepromatosa, na porção inferior da derme, relacionada com os nervos cutâneos. A despeito disto, as culturas obtidas mostraram bacilos intracelulares nas células malignas. Êste fato parece mostrar que havia fagocitose libertada durante as fases da tripsinização do material.

Êles observaram a presença de bacilos intracelulares até a 7.ª passagem, durante 120 dias de incubação, como formas isoladas, ou empalissadas e globais.

Havia evidências, se bem que até agora ainda não haja provas diretas, de que esta linhagem de células, MF-1, fornece o meio de seleção para a cultura do baculo humano da lepra: não foram nunca observadas as formas mais conhecidas de bacilo degenerativo; mostraram sua característica propriedade aglomerativa. Por outro lado, os bacilos liberados parecem ser prontamente aglutinados e destruídos no meio de cultura, conduzindo à formação de largas massas de uma substância resistente aos ácidos. O mecanismo de sua formação é obscuro. Elas podem resultar da ação deletéria do sôro usado no meio de cultura, como também da ação da solução de tripsina usada para o transplante.

Os resultados preliminares de uma tentativa para reinfectar esta espécie de célula revelam que ela mostra maior capacidade da fagocitose "in vitro" do que células "Hela" e outras células humanas.

Resumo dos autores

DERMATITES E REAÇÕES PIGMENTÁRIAS CAUSADAS PELO ÉTER MONOBENZÍLICO DE HIDROQUINONA (DERMATITIC AND PIGMENTARY REACTIONS TO MONOBENZYL ETHER OF HYDROQUINONE)

Clete S. Dorsey. A. M. A. Arch. Dermat., 81: 245 (fev.), 1960

Trata-se do registro de mais dois casos de dermatite por contacto, leucoderma e hiperpigmentação depois do uso de ungüentos contendo éter monobenzílico de hidroquinona. É pôsto em relêvo o fato de que um dos pacientes era um caucasiano louro. Parece a alguns autores que tais pessoas são imunes ao efeito acromiante do éter monobenzílico de hidroquinona. Ambos os pacientes foram acompanhados por vários anos, para verificação do tempo que decorria para a pigmentação normal voltar às áreas clareadas. Durante o período de aproximadamente 3 anos, ocorreu a repigmentação de 20% a 40%.

Resumo do autor

GRANULOMATOSE DE WEGENER (WEGENER'S GRANULOMATOSIS)

Gerard A. de Oreo. A. M. A. Arch. Dermat. 81: 169 (fev.), 1960

São passados em revista e resumidos 84 casos de granulomatose de Wegener, encontrados na literatura médica.

É sugerida a possibilidade de existir uma relação entre êsse processo sistêmico (disseminado) e uma variedade focal.

Observações e investigações ulteriores poderão esclarecer se uma reação semelhante à observada no fenômeno Sanarelli-Shwartzman seria a explicação correta para a etiologia da síndrome em causa.

Resumo do autor

TRATAMENTO DA SÍNDROME OMBRO-MÃO COM GRISEOFULVINA (TREATMENT OF SHOULDER-HAND SYNDROME WITH GRISEOFULVIN)

Abraham Cohen, Joel Goldman e *Richard Daniels*. J. A. M. A., 173: 542 (4-jun.), 1960

Doze pacientes, interpretados pelos A.A. como portadores da síndrome ombro-mão, foram beneficiados pela administração da griseofulvina. Placebos, feitos com aparência idêntica à dos comprimidos de griseofulvina, foram usados como substitutos em intervalos variados, sem benefício. Êstes casos incluíam síndromes ombro-mão pós-coronarianas, pós-hemiplégicas e idiopáticas. Esta é uma comunicação preliminar, na esperança de que outros possam usar o método para confirmar ou refutar nossas observações.

Resumo dos autores

CROMOBLASTOMICOSE (CHROMOBLASTOMYCOSIS)

C. E. Sonck. Acta Dermato-ven., 39 (4): 300, 1959

São descritos 5 casos (3 mulheres e 2 homens) de cromoblastomicose contraída na Finlândia. Em três dêles, a infecção durou mais de 30 anos. Foi cultivado de quatro casos o *Hormodendrum (Fonsecaea) Pedrosoi*.

Resumo do autor

UMA SÍNDROME AUTOIMUNE RARA (AN UNUSUAL AUTOIMMUNE SYNDROME)

Walter B. Shelley e *Harry J. Hurley*. A. M. A. Arch. Dermat., 81.889 (jun.), 1960

É descrito o caso de jovem mulher com uma síndrome rara de acentuada hipertrofia progressiva do busto e eritema anular centrífugo generalizado com 5 anos de duração.

Estudos de laboratório revelaram um autoanticorpo específico persistente, circulante, ao próprio tecido cístico do busto da paciente. A paciente apresentava, ainda, um teste L. E. positivo, marcante eosinofilia, hipergama-globulinemia e sorologia sangüínea para sífilis falsa positiva.

A excisão cirúrgica da maior parte dos seios foi seguida por considerável melhora clínica. Subseqüentemente, foi aplicada pequena dose de corticosteróides, que determinou a involução completa. Ocorreram mudanças correspondentes nos exames de laboratório.

Os A.A. acham que isto seja um exemplo de síndrome autoimune. Estudos posteriores de sinais cutâneos de moléstias internas poderão conduzir a ulteriores evidências de que a pele pode constituir órgão de choque em fenômenos antialérgicos.

Resumo dos autores

FORMAS CLÍNICAS DO LÍQUEN ESCLEROSO E ATRÓFICO (FORMAS CLÍNICAS DEL LIQUEN ESCLEROSO Y ATRÓFICO)

Julio M. Borda. Arch. Argent. dermat. 9: 369 (dez.), 1959

O líquen escleroso e atrófico pode apresentar-se com características muito variadas e distintas, a saber: a) forma em placas: b) em elementos pequenos e numerosos — "white spot disease"; c) na pele: pitiríase liquenóide crônica atrofiante (Csillag); d) de localização genital: *balanitis xerotica obliterans* ou atrofias vulvares; e) intertriginosas; f) verrucóide; g) em bôlhas; h) purpúrica; i) vitiligóide. Cada uma delas encerra diagnósticos diferenciais peculiares.

O líquen escleroso e atrófico, quando afeta amplas regiões, equivale à pitiríase liquenóide crônica atrofiante (Csillag). As características desta forma clínica seriam: rapidez em instalar-se; prurido; tendência a constituir flictenas ou amplos despregamentos em bôlhas; afeta, de preferência, mulheres de idade avançada. É provável que êste tipo clínico seja muito próximo da atrofia brilhante de Gougerot e colaboradores.

O quadro da *balanitis xerotica obliterans* com grande freqüência está condicionado pela localização na glande do líquen escleroso e atrófico. No homem, esta localização, quase sempre única, é eletiva. Muitas vêzes a chamada balanite é, na realidade, uma bálanopostite atrófica. Não raramente, a circuncisão, de pretendida ação desencadeante da atrofia da mucosa da glande, estaria justificada por uma localização inicialmente prepucial do processo esclero-atrófico.

A esclerodermia do prepúcio e da glande, por um lado, e certos estados vitiligóides da glande, por outro, estão estreitamente vinculados ao líquen escleroso e atrófico do tipo *balanitis xerotica obliterans.*

O líquen esclero-atrófico se localiza, com freqüência, na vulva das mulheres adultas, mas esta localização não é de ordinário única nem eletiva; entretanto, o é nas meninas púberes. O processo, de ordinário pruriginoso, deve diferenciar-se das craurosis e da leucoplasia. É provável que alguns casos de prurido leucodérmico, particularmente femininos, sejam, em realidade, líquen escleroso e atrófico.

O líquen escleroso e atrófico localiza-se, com freqüência, nas dobras cutâneas. Nesta circunstância pode ter característicos clássicos, como uma atrofia lisa e rosada, superfícies pigmentadas, poiquilodermiformes ou pode ser bolhoso, erosivo ou crostoso.

Às vêzes, o líquen escleroso e atrófico toma caráter francamente verrucoso. Esta eventualidade excepcional até agora só se tem observado em meninas pré-puberes.

Em qualquer placa de líquen escleroso e atrófico podem aparecer bôlhas de conteúdo claro ou hemorrágico. Isto sucede freqüentemente nas placas situadas nas dobras e na *balanitis xerotica obliterans.* Nos tipos extensos ou na pitiríase liquenóide crônica atrofiante (Csillag) o freqüente é que se constituam amplos despregamentos bolhosos.

A sufusão hemorrágica subepitelial é uma contingência possível que altera a côr esbranquiçada dos elementos. Na *balanitis xerotica* por líquen escleroso, o caráter purpúreo parcial é muito freqüente.

O líquen escleroso e atrófico pode limitar-se sòmente a uma alteração dérmica muito discreta, hipótese em que a falta de pigmentação é o único sintoma observado. Em outras palavras, a forma vitiligóide tem direito de autonomia.

Quase sempre coexistem em um determinado caso as diversas variantes objetivas descritas. As combinações mais comuns seriam "white spot disease" com placas liquenóides; pitiríase liquenóide crônica com bôlhas; formas intertriginosas com "white spot disease" e com bôlhas, pitiríase liquenóide com bôlhas; *balanitis xerotica obliterans* com bôlhas; sufusões hemorrágicas e elementos vitiligóides; atrofias vulvares com "white spot disease".

Resumo do autor.

BIBLIOGRAFIA DERMATOLÓGICA BRASILEIRA

Artesanato. José Mariano. Arq. min. de leprol., 19:363 (julho), 1959.

Nevrite leprótica pura. Tancredo A. Furtado e M. Salvador Nankran. Arq. Min. de Leprol., 19:372 (julho), 1959.

A contagiosidade da lepra. H. C. de Souza Araujo. Arq. min. de leprol., 19:380 (julho), 1959.

Quimioterapia profilática. Francisco Amendola. Arq. min. de leprol., 19:384 (julho), 1959.

Relatório da Clínica Ginecológica e Obstétrica do Sanatório Santa Isabel. Anibal Carvalho Lamêgo. Arq. min. de leprol., 19:390 (julho), 1959.

Considerações relativas à blastomicose sul-americana. J. Lisboa Miranda e J. Machado Filho. Hospital, Rio de Janeiro, 56:579 (out.), 1959.

Tratamento do pênfigo foliáceo pela triamcinolona. Tancredo A. Furtado e Geraldo Batista. Hospital, Rio de Janeiro, 56: 657 (out.), 1959.

A dexametasona nas doenças alérgicas. Brum Negreiros e Alberto Eisenberg. Hospital, Rio de Janeiro, 57:235 (fev.), 1960.

Apontamentos à terapêutica do pênfigo foliáceo. Mario Fonzari. Hospital, Rio de Janeiro, 57:275 (fev.), 1960.

Tratamento das amiotrofias lepróticas pela Vitamina E. Victal Moraes Sarmento. Hospital, Rio de Janeiro, 57:319 (fev.), 1960.

Criptococose genital feminina. A. Chaves Batista, Jarbas S. Silveira e R. Pessoa Coelho. Hospital, Rio de Janeiro, 57:365 (fev.), 1960.

Tumor glômico. Almir J. Pereira. Rev. goiana de med., 5:129 (abril-junho), 1959.

Sífilis maligna precoce. Antonio Posse e Jarbas Porto. Bol. Cent. Est. Hosp. Serv. Est., 11:690 (dez.), 1959.

Sífilis cárdio-vascular. Correlação anátomo-clínica em tôrno de 60 casos. Rubem Tabacoff. Bol. Hospital Clínicas (Salvador-Bahia), 5:7 (março), 1959.

Tratamento das feridas da mão. Danilo Coimbra Gonçalves. Rev. méd. municipal, 26:141 (abril-junho), 1959.

Cirurgia reparadora no câncer da cabeça e pescoço. Antonio Prudente. Bol. de Oncol. da Ass. Paul. de Combate ao Câncer, 38:50 (set.), 1959.

Carcinoma espino-celular do lábio inferior operado (191.ª Reunião Anátomo-Clinica — 2-4-59). Bol. de Oncol. da Ass. Paul. de Combate ao Câncer, 38:144 (out.), 1959.

Cicatrizes deprimidas. Tratamento pela "plástica em Z". O. Lodovici e V. Spina. Rev. da Ass. Méd. Brasil., 5:239 (agôsto), 1959.

Técnica conservadora para o tratamento do lábio leporino unilateral. V. Spina e O. Lodovici. Rev. da Ass. Méd. Brasil., 5:325 (out.), 1959.

Úlcera duodenal aguda após queimadura — Úlcera de Curling. A. G. de Freitas Neto. Rev. da Ass. Méd. Brasil., 5:343 (out.), 1959.

Intradermo-reações com antigeno de culturas de leishmania brasiliensis submetidas à ação do ultra-som: resultados obtidos. Marcelo O. A. Correa e Vicente Amato Neto. Rev. Inst. Adolfo Lutz, 17 (número único): 39, 1957.

Influência da temperatura cutânea no desenvolvimento de lesões leishmanióticas. C. Pereira, M. P. de Castro e D. de Mello. Arq. Inst. Biológico, 25:121, 1958.

Contribuição para o estudo da abrasão da pele da face em lepromatosos. M. G. Martins Filho. Rev. brasil. de leprol., 28:33 (jan.-março), 1960.

Guia para o contrôle da lepra. Organização Mundial de Saúde. Rev. brasil. de leprol., 28:39 (jan.-março), 1960.

Métodos de Profilaxia da Lepra. Antônio Carlos Pereira. Arq. min. de leprol., 20:3 (jan.), 1960.

Nueva clasificación de las Formas Clínicas de Lepra. Antonio Carranza Amaya. Arq. min. de leprol., 20:13 (jan.), 1960.

Primeiro resultado do emprêgo de um produto ensaiado no tratamento da lepra (nota prévia). José Mariano. Arq. min. de leprol., 20:22 (jan.), 1960.

Sífilis cárdio-vascular. Correlação anátomo-clínica em tôrno de 60 casos. Rubem Tabacoff. Bol. Hosp. Clínicas (Salvador-Bahia), 5:7 (março), 1959.

Alterações hematológicas na leishmaniose visceral (calazar). J. Rodrigues da Silva e Halley Pacheco de Oliveira. Bol. Cent. Est. Hosp. Serv. Est., 12:151 (março), 1960.

NOTÍCIAS

CURSO DE HISTOPATOLOGIA DA PELE

Promovido pela Secção de Histopatologia (Chefe: Dr. Tancredo A. Furtado) da Clínica Dermatológica da Faculdade de Medicina da Universidade de Minas Gerais (Serviço do Prof. Olinto Orsini), realizou-se, em abril do corrente ano, Curso de Histopatologia da Pele, o qual obedeceu ao seguinte programa:

1 — Introdução. Histologia normal da pele. Lesões histológicas fundamentais. Terminologia.
2 — Dermatoses atróficas.
3 — Dermatoses degenerativas.
4 — Dermatoses metabólicas.
5 — Distúrbios da pigmentação.
6 — Dermatoses inflamatórias inespecíficas.
7 — Dermatoses inflamatórias granulomatosas.
8 — Hipertrofias e hiperplasias.
9 — Neoplasias: epidérmicas, dérmicas e dos anexos.
10 — Dermatoses parasitárias.
11 — Dermatoses por agentes mecânicos, físicos e químicos.
12 — Colagenoses.
13 — Manifestações cutâneas da retículo-endotelioses.

CONCURSO

Mediante brilhante concurso, realizado em abril do corrente ano, Luis Marino Bechelli conquistou a cátedra de Dermatologia da Faculdade de Medicina de Ribeirão Prêto (Universidade de São Paulo), que vinha ocupando, como interino, desde a sua criação. Defendeu

tese intitulada "Contribuição para o estudo das relações imuno-alérgicas entre tuberculose e lepra pela correlação entre as reações de Mantoux e de Fernandez". A prova de aula versou sôbre blastomicose sul-americana. Completou o concurso a prova de títulos, já que do regulamento não faziam parte outras provas. E mais não seria necessário para ratificar a consagrada posição do Prof. Bechelli na dermatologia nacional e internacional.

Após o término do concurso, foi organizada uma apresentação de casos dermatológicos muito interessantes, entre os quais se destacaram um paciente com moniliase e favo, êste causado pelo Microsporum gypseum; um portador de mixedema cutâneo pré-tibial; um parapsoriase liquenóide; e um caso de ictiose linear circunflexa.

A Faculdade de Medicina de Ribeirão Prêto, uma das mais novas do país, impressiona vivamente não só pelo espírito avançado dos homens que a constituem, mas, também, pelas suas modernas e magníficas instalações e aparelhagens, para o que muito contribuíram os auxílios da Fundação Rockefeller e das Fôrças Armadas Norte-Americanas. Apesar de ter sido criada muito recentemente, já é um dos pontos altos do programa educacional e cultural-médico brasileiro, dela sendo esperados os mais proveitosos frutos.

Banca examinadora do concurso, em companhia do Diretor da Faculdade, Prof. Zeferino Vaz, o primeiro da esquerda: profs. Olintho Orsini de Castro, F. E. Rabello, João de Aguiar Pupo, J. Ramos e Silva e Abrahão Rotberg, na mesma ordem.

O candidato, na defesa de tese.

DIRETORIAS DE SOCIEDADES

American Dermatological Association — Para presidente dessa entidade foi eleito o Dr. George Clinton Andrews, que estêve no Brasil recentemente. No seu discurso de posse, o Dr. Andrews, que conta com inúmeras amizades em nosso país, do qual é ardoroso apreciador, referiu-se à dermatologia brasileira, citando, além de outros, os Professôres F. E. Rabelo, J. Ramos e Silva e Osvaldo Costa e o Dr. Tancredo Furtado.

Sociedad Cubana de Leprologia — Para presidi-la, no biênio 1960-1962, foi eleito o Dr. José D. Mesa Ramos.

CURSO

Pelo Dr. Alfredo Mário Segres, docente-livre da cátedra de Clínica Cirúrgica da Faculdade de Ciências Médicas de Buenos Aires, foi realizado, em abril do corrente ano, nos Serviços de Dermatologia do Hospital Alvear e do Hospital Israelita, ambos daquela capital, um Curso de Cirurgia Plástica e Oncologia, para pós-graduados, vinculado à dermatologia.

PRÊMIO

Pela Associação Paulista de Combate ao Câncer, situada em São Paulo (Rua José Getúlio, 211), foi instituído o "Prêmio Instituto

Os trabalhos, individuais ou em colaboração, deverão ser entregues na Secretaria da Associação até 15 de junho de cada ano.

CONGRESSO

De 24 a 30 de novembro de 1963, terá lugar, na Argentina, o V Congresso Ibero-Latino-Americano de Dermatologia, sendo parte realizada em Buenos Aires e parte na cidade balneária de Mar del Plata, distante daquela cêrca de 400 quilômetros.

O certame constará de 10 reuniões científicas, sendo 2 destinadas à demonstração de doentes. Os temas oficiais serão: micoses profundas, dermatoses pré-cancerosas, hipodermite de membros inferiores e nevos. Em seguida às reuniões científicas, serão promovidas excursões turísticas, uma delas aos lagos do sul-argentino e chileno.

EDEGARD GOMES

Há alguns anos, que não são tantos assim, ainda com os primeiros pêlos da barba a apontarem, aluno da Escola Técnico-Secundária Visconde de Mauá da Prefeitura do então Distrito Federal, Edegard Gomes chamou a atenção do Prof. Hildebrando Portugal. Filho de gente honrada mas sem maiores recursos econômicos, êle necessitava ganhar a vida desde cedo. O Prof. Portugal, seu mestre no curso secundário, que o observava, desde logo percebeu suas qualidades. Levou-o para a Clínica Dermatológica e Sifilográfica da Faculdade Nacional de Medicina, então chefiada pelo eminente Prof. Eduardo Rabello. Logo foi reconhecido o mérito de Edegard Gomes, que passou a ser por todos estimado.

Temos, assim, o início da vida dêsse homem que agora galga o alto cargo de Diretor Geral do Departamento de Administração do Ministério da Educação e Cultura.

A acolhida que teve dos dermatologistas, no momento de começar a luta pela subsistência, jamais foi esquecida por Edegard Gomes, que desde então passou a dedicar um grande afeto a tudo da nossa especialidade. Seu caráter, sua capacidade e dedicação ao trabalho, a seriedade com que encara os seus afazeres, a correção de atitudes, o modo cortês com que trata as pessoas, o desejo de sempre auxiliar os que a êle recorrem criaram um elo de admiração, respeito e estima entre os dermatologistas e êle, e o conduziram através de sua vitoriosa carreira.

Desde que pela primeira vez teve contato com a dermatologia, nunca mais deixou de servi-la. Como encarregado da organização e administração da nossa "Sociedade" e dos nossos "Anais", Edegard tem sido dêles a verdadeira viga mestra. Mudam os diretores, permanece sempre o Edegard, trabalhando com entusiasmo e sem alarde.

Da Clínica Dermatológica e Sifilográfica êle subiu, em 1940, para o outrora Ministério da Educação e Saúde, onde, sem outras recomendações além das próprias qualidades, foi descoberto pelo Ministro Gustavo Capanema, que o chamou para servir no seu Gabinete. Daí em diante, foi subindo, degrau por degrau, à custa de esfôrço e trabalho. Hoje é Diretor Geral do Departamento de Administração do referido Ministério da Educação e Cultura.

Os "Anais" registram com a maior das satisfações a escolha do nosso Edegard para êsse importante cargo.

Central — Hospital Antônio Cândido de Camargo", a ser anualmente conferido aos dois melhores trabalhos inéditos, versando sôbre cancerologia. Ao médico 1.º colocado corresponderá a importância de Cr$ 100.000,00 e, ao 2.º, a de Cr$ 50.000,00.